This is a digital copy of a book that was preserved for generations on library shelves before it was carefully scanned by Google as part of a project to make the world's books discoverable online.

It has survived long enough for the copyright to expire and the book to enter the public domain. A public domain book is one that was never subject to copyright or whose legal copyright term has expired. Whether a book is in the public domain may vary country to country. Public domain books are our gateways to the past, representing a wealth of history, culture and knowledge that's often difficult to discover.

Marks, notations and other marginalia present in the original volume will appear in this file - a reminder of this book's long journey from the publisher to a library and finally to you.

**Usage guidelines**

Google is proud to partner with libraries to digitize public domain materials and make them widely accessible. Public domain books belong to the public and we are merely their custodians. Nevertheless, this work is expensive, so in order to keep providing this resource, we have taken steps to prevent abuse by commercial parties, including placing technical restrictions on automated querying.

We also ask that you:

+ *Make non-commercial use of the files* We designed Google Book Search for use by individuals, and we request that you use these files for personal, non-commercial purposes.

+ *Refrain from automated querying* Do not send automated queries of any sort to Google's system: If you are conducting research on machine translation, optical character recognition or other areas where access to a large amount of text is helpful, please contact us. We encourage the use of public domain materials for these purposes and may be able to help.

+ *Maintain attribution* The Google "watermark" you see on each file is essential for informing people about this project and helping them find additional materials through Google Book Search. Please do not remove it.

+ *Keep it legal* Whatever your use, remember that you are responsible for ensuring that what you are doing is legal. Do not assume that just because we believe a book is in the public domain for users in the United States, that the work is also in the public domain for users in other countries. Whether a book is still in copyright varies from country to country, and we can't offer guidance on whether any specific use of any specific book is allowed. Please do not assume that a book's appearance in Google Book Search means it can be used in any manner anywhere in the world. Copyright infringement liability can be quite severe.

**About Google Book Search**

Google's mission is to organize the world's information and to make it universally accessible and useful. Google Book Search helps readers discover the world's books while helping authors and publishers reach new audiences. You can search through the full text of this book on the web at `http://books.google.com/`




N UND
ERG
VIEN
GASSE 4

LANE MEDICAL LIBRARY
STANFORD UNIV MED CTR.

SEP 2 3 2000

STANFORD, CA 94305

Bernh. Berliner
1903

# ERGÄNZUNGSHEFT

ZUR I. UND II. AUFLAGE DES

# ANATOMISCHEN ATLAS

## FÜR STUDIERENDE UND ÄRZTE

UNTER MITWIRKUNG VON

PROFESSOR DR. ALOIS DALLA ROSA

HERAUSGEGEBEN VON

**DR. CARL TOLDT**

K. K. HOFRATH, O. Ö. PROFESSOR DER ANATOMIE AN DER UNIVERSITÄT WIEN

ENTHALTEND DIE IN DER II. UND III. AUFLAGE NEU HINZUGEKOMMENEN UND VERBESSERTEN ABBILDUNGEN.

URBAN & SCHWARZENBERG

BERLIN N., FRIEDRICHSTRASSE 105b

WIEN I., MAXIMILIANSTRASSE 4

1903.

Alle Rechte vorbehalten.

*Allgemeine Verhältnisse der Knochen.*

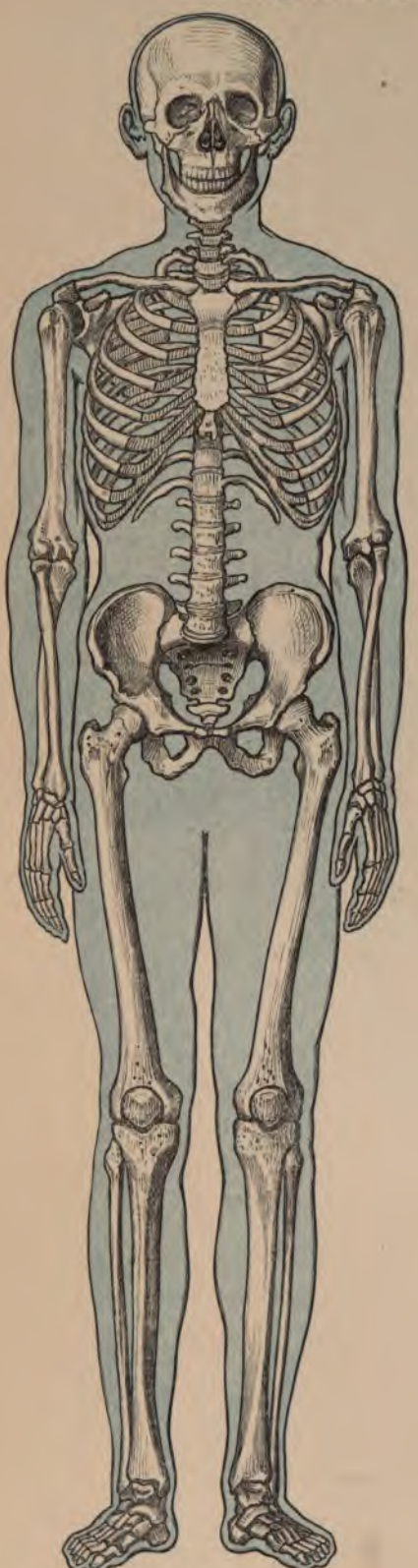

Fig. 1. Ansicht von vorne.

Fig. 2. Ansicht von der linken Seit
(mit Hinweglassung des Armes).

**Skeleton humanum, das menschliche Skelet.**

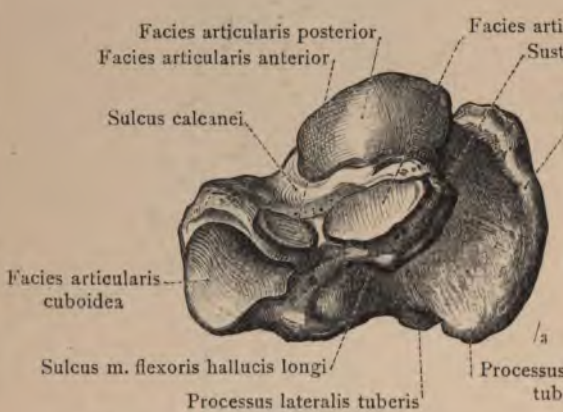


Fig. 3. Schief von der medialen und vorderen Seite gesehen.

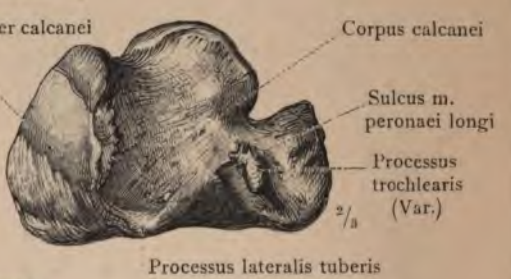


Fig. 4. Schief von der lateralen und hinteren Seite gesehen.

*Calcaneus, Fersenbein (von rechts).*

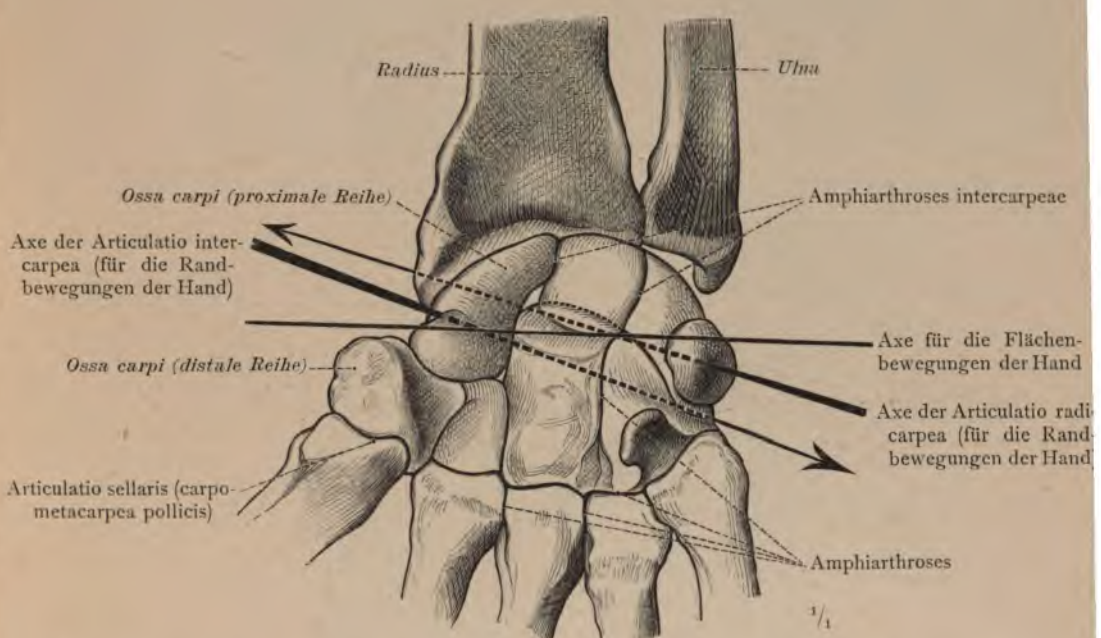


Fig. 5. Articulatio composita (Articulatio manus). — Amphiarthrosis (Articulationes intercarpeae, carpometacarpeae und intermetacarpeae). — Die Pfeile deuten den dorsalen Austritt der Axen des proximalen und distalen Handgelenkes an. (Rechte Hand, Ansicht von der volaren Seite.)

**Diarthrosis, Gelenk (Discontinuirliche Verbindung).**
**Amphiarthrosis, straffes Gelenk. Articulatio composita, zusammengesetztes Gelenk.**

Fig. 6. III.—V. Halswirbel in der Ansicht von der rechten Seite.

Fig. 7. III.—V. Brustwirbel in der Ansicht von der rechten Seite.

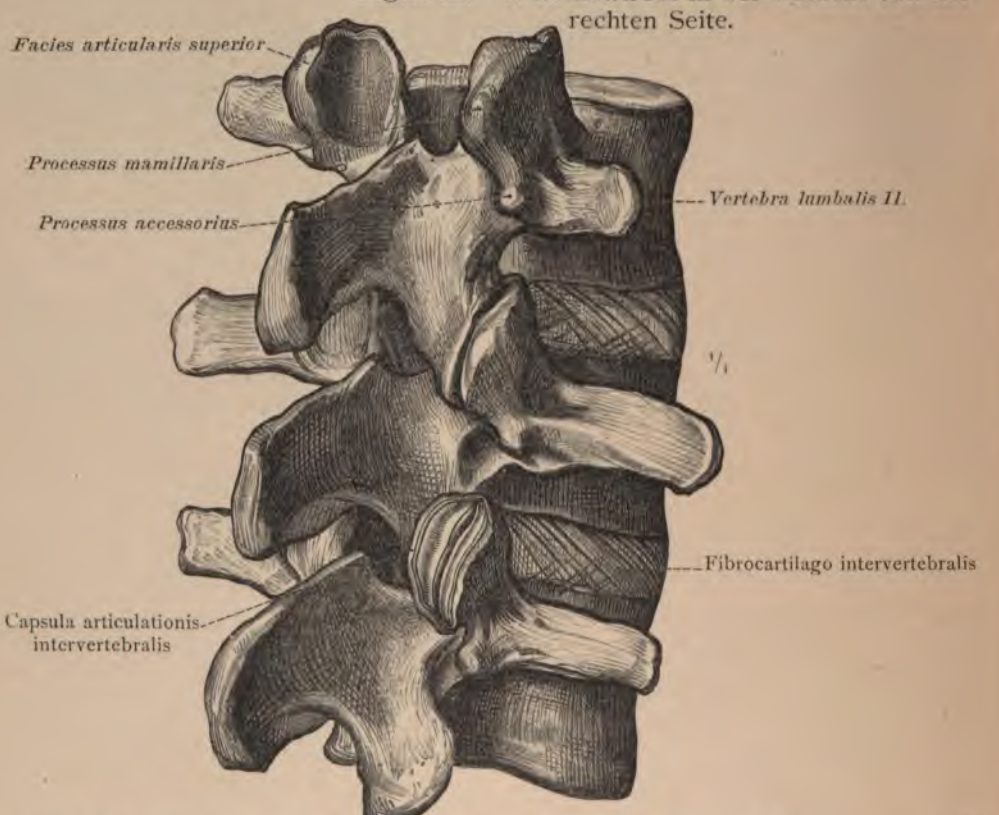


Fig. 8. II.—IV. Lendenwirbel in der Ansicht von rechts und hinten.

*Die Stellung der Gelenkflächen und die Ansatzverhältnisse der Gelenkskapseln im Hals-, Brust- und Lendentheil der Wirbelsäule.*

**Die Gelenkverbindungen der Wirbelsäule.**

*Die Muskeln des Rumpfes.* 7

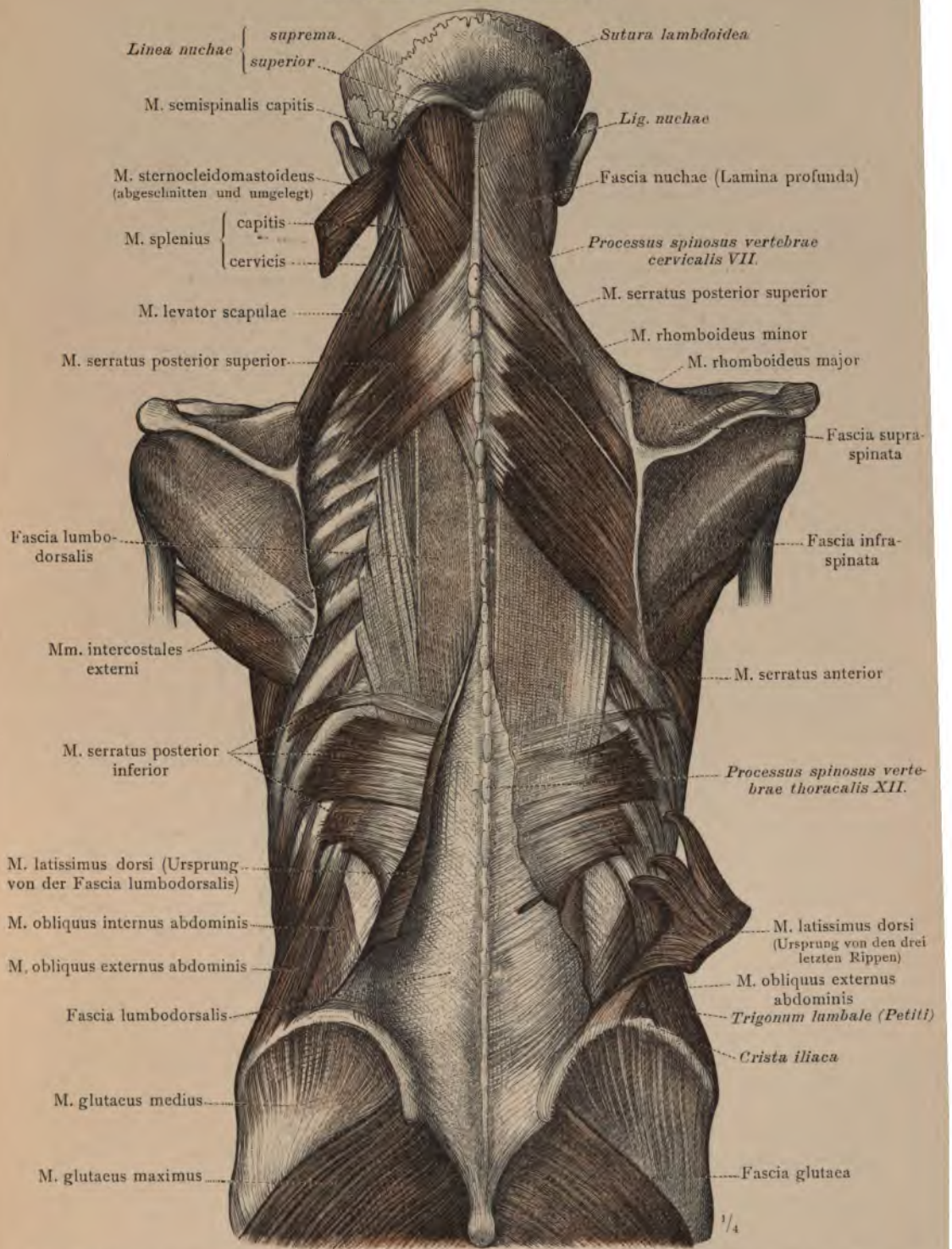


Fig. 9. Zweite Schichte der Rückenmuskeln (breite Rückenmuskeln), durch Abtragung des M. latissimus dorsi und des M. trapezius dargestellt; links sind überdies die Mm. rhomboidei, major und minor entfernt worden. Mm. rhomboidei, major und minor, die rautenförmigen Muskeln; Mm. serrati posteriores, superior und inferior, die hinteren sägeförmigen Muskeln; M. levator scapulae, der Aufheber des Schulterblattes. Fascia lumbodorsalis.

**Musculi dorsi, Rückenmuskeln.**

*Die Muskeln des Rumpfes.*

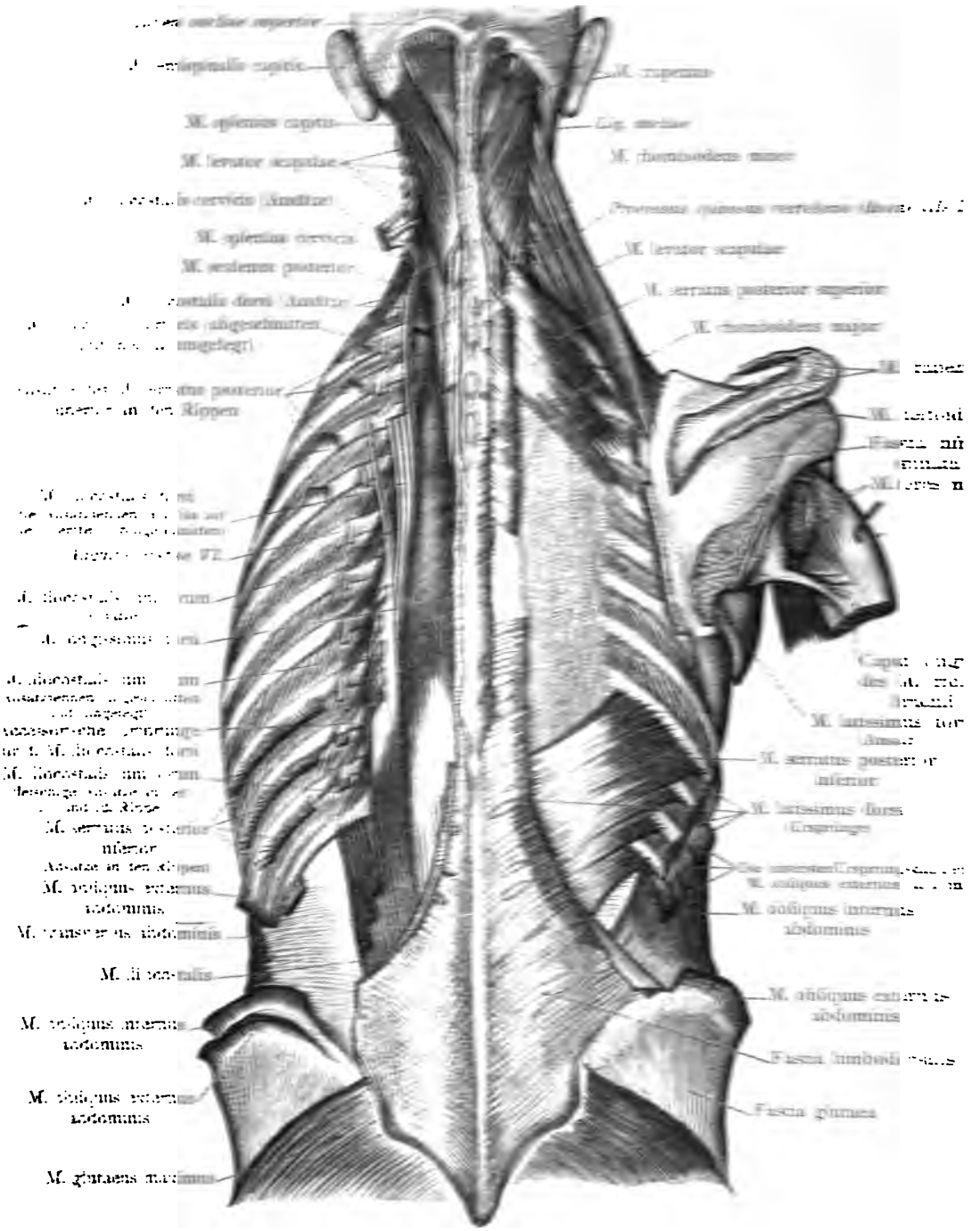


Fig. 16. Die drei Abschnitte [illegible] Ursprungsbündel desselben durch [illegible] M. levator scapulae, M. splenius [illegible] superior und M. serratus posterior [illegible] sichtlich der Breite seiner Zacken [illegible]

**Musculi dorsi. Rückenmuskeln.**

***Die Muskeln des Rumpfes.***

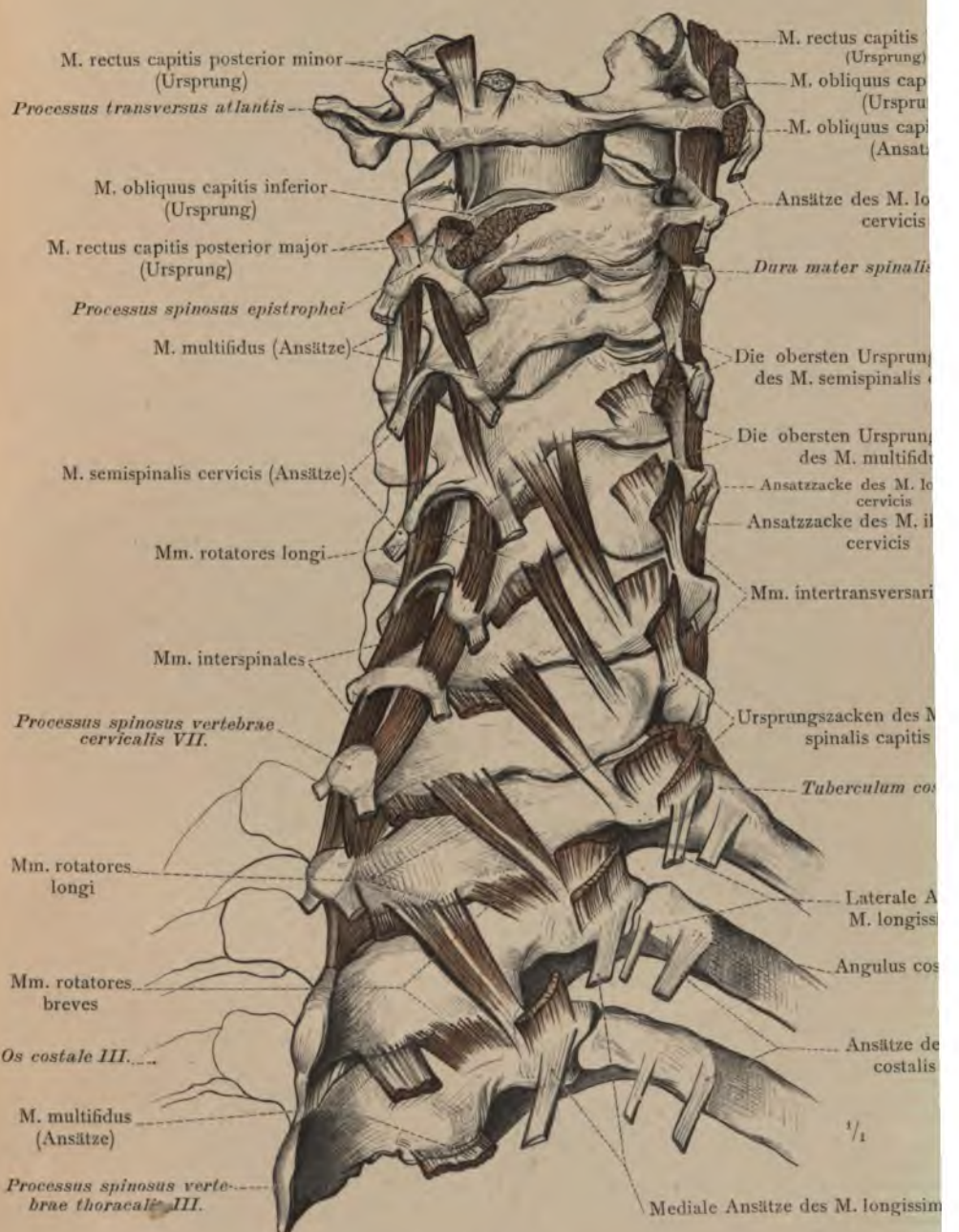


Fig. 11. Ursprünge und Ansätze der langen und kurzen Rückenmuskeln in de und oberen Brustgegend. Ursprungsstellen der hinteren kurzen Drehmusk Kopfes. Mm. interspinales. Mm. intertransversarii posteriores. Mm. rotatores und breves.

**Musculi dorsi, Rückenmuskeln.**

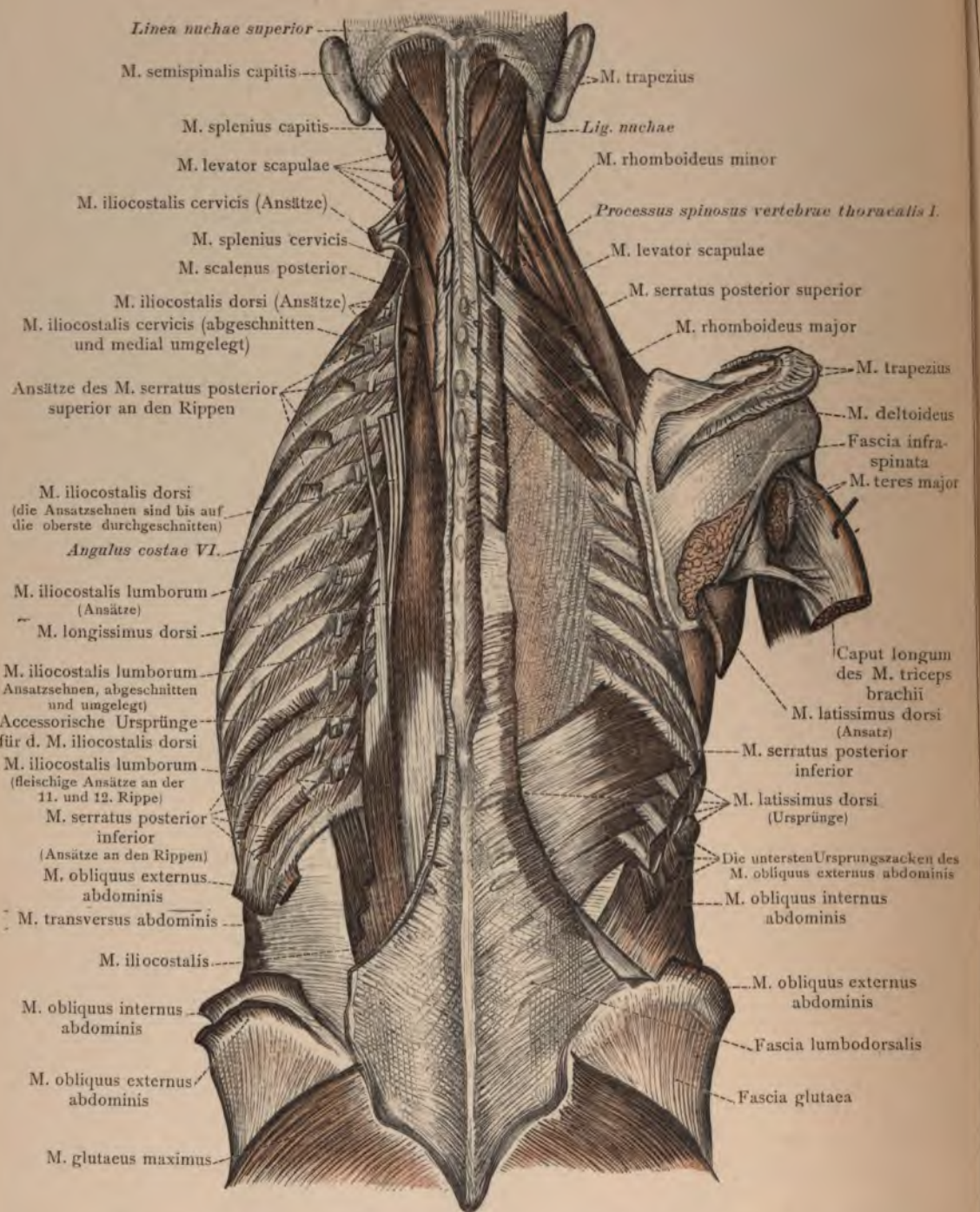


Fig. 10. Die drei Abschnitte des M. iliocostalis, die Ansätze und die accessorischen Ursprungsbündel desselben durch theilweise Abtragung des Muskels dargestellt. M. levator scapulae, M. splenius capitis und M. splenius cervicis. M. serratus posterior superior und M. serratus posterior inferior. Der letztere zeigt in diesem Falle hinsichtlich der Breite seiner Zacken wesentlich andere Verhältnisse wie in Fig. 9.

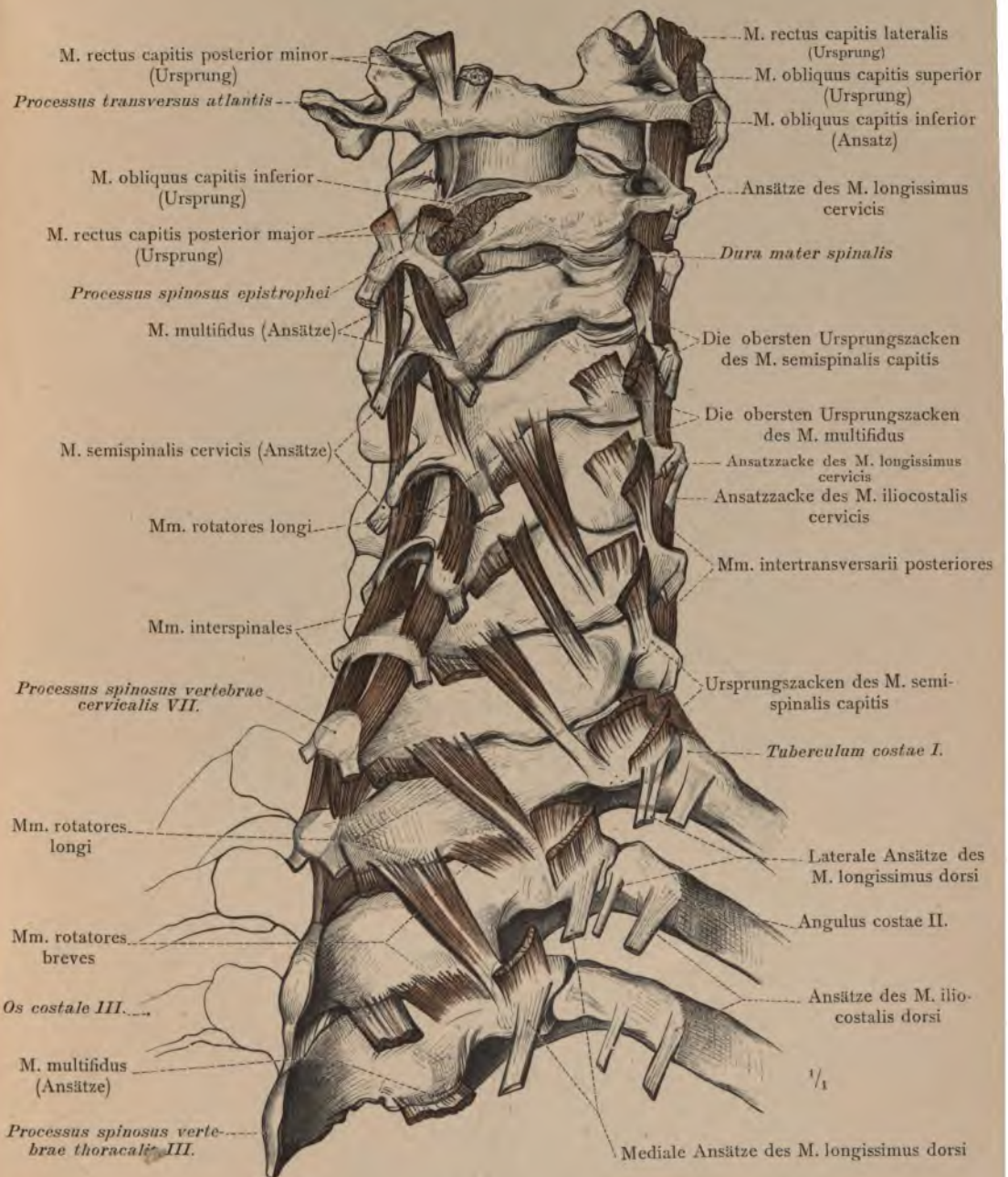


Fig. 11. Ursprünge und Ansätze der langen und kurzen Rückenmuskeln in der Hals- und oberen Brustgegend. Ursprungsstellen der hinteren kurzen Drehmuskeln des Kopfes. Mm. interspinales. Mm. intertransversarii posteriores. Mm. rotatores, longi und breves.

**Musculi dorsi, Rückenmuskeln.**

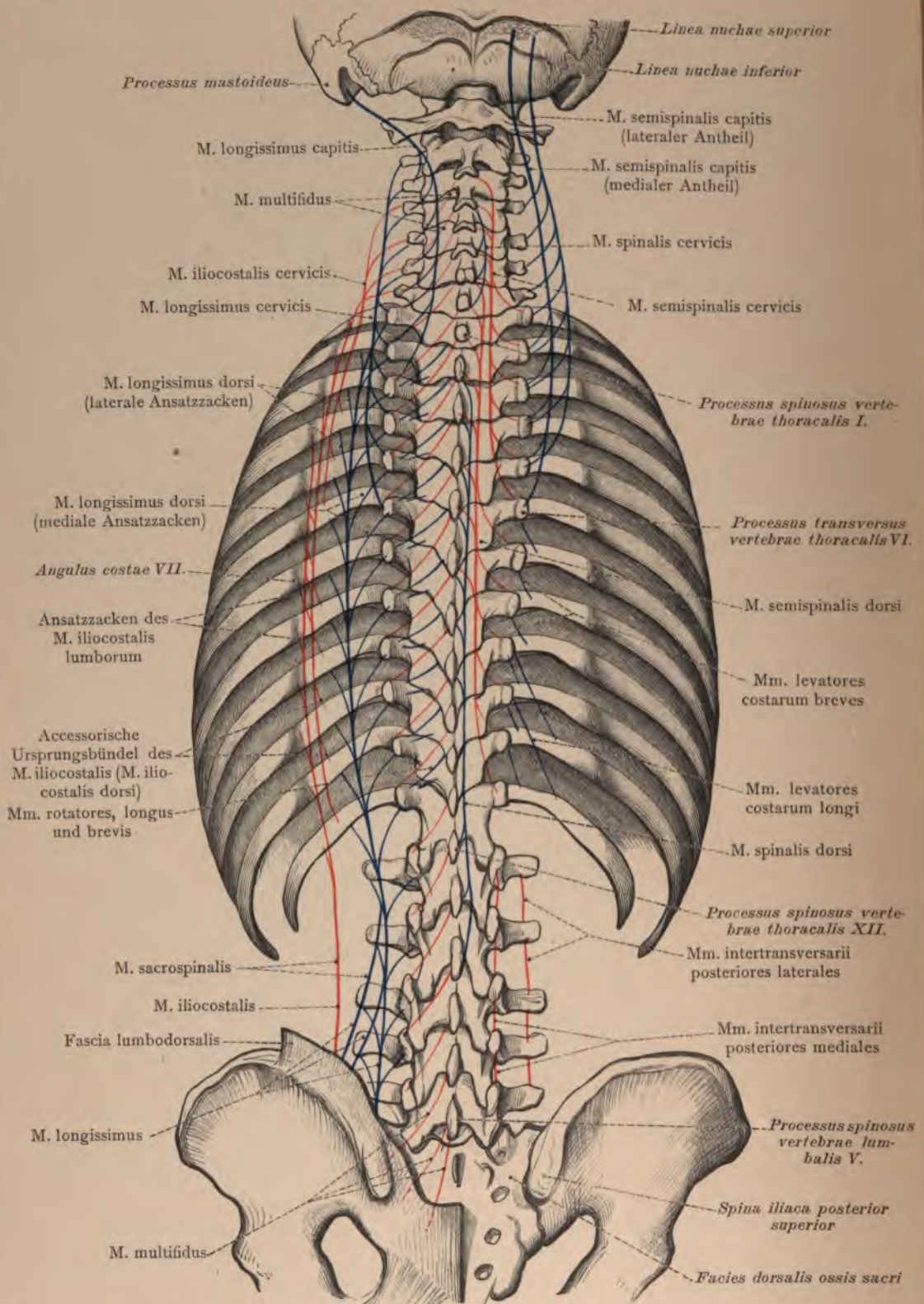


Fig. 12. Schema des Ursprunges und der Ansätze der langen und kurzen Rückenmuskeln.

**Musculi dorsi, Rückenmuskeln.**

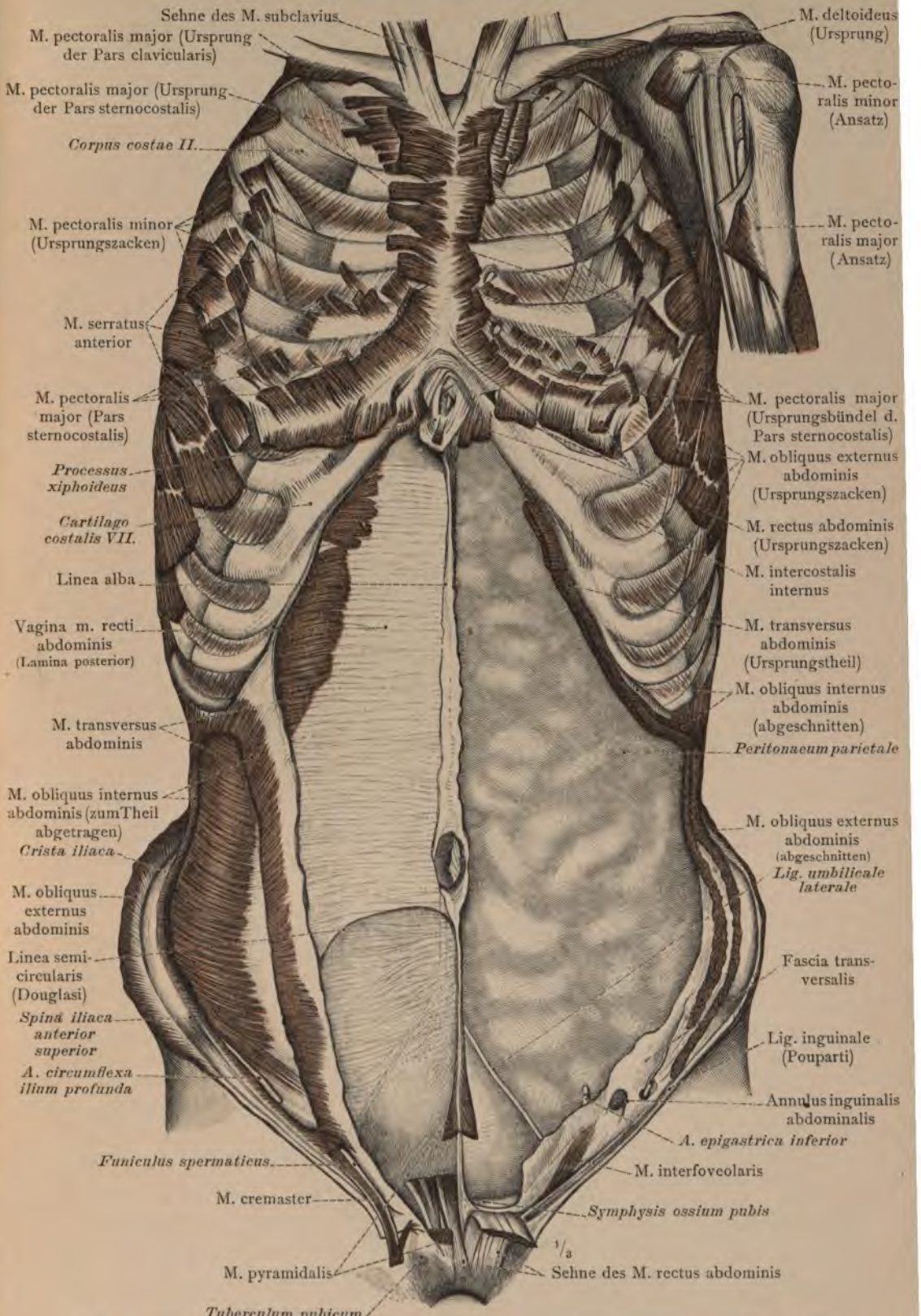


Fig. 13. Ursprungs- und Ansatzverhältnisse der Brust- und Bauchmuskeln.

**Musculi thoracis et abdominis, Brust- und Bauchmuskeln.**

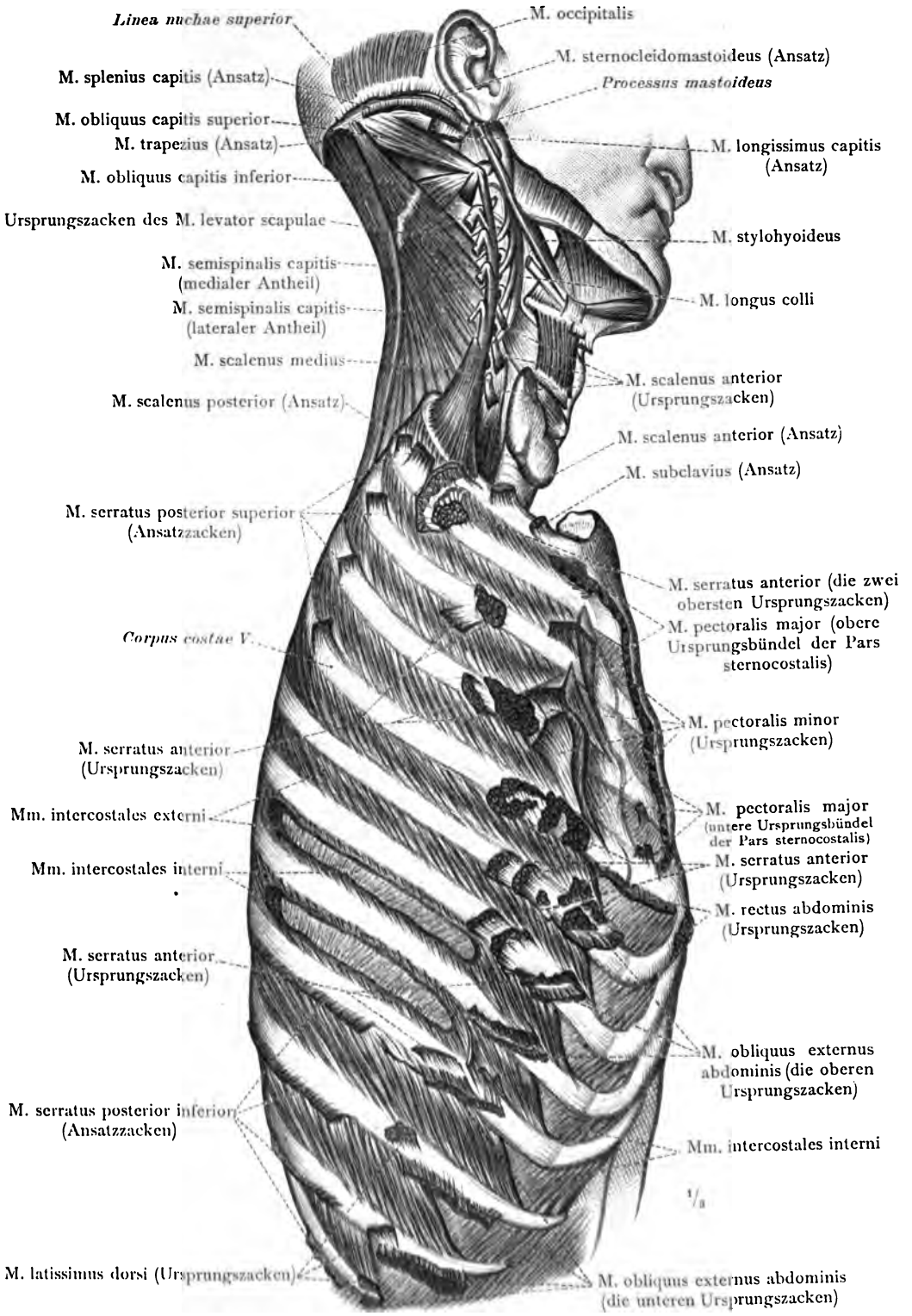


Fig. 14. Ursprungs- und Ansatzverhältnisse der Muskeln an der vorderen und seitlichen Brustwand. Ansicht der rechten Seite.

**Musculi thoracis et abdominis, Brust- und Bauchmuskeln.**

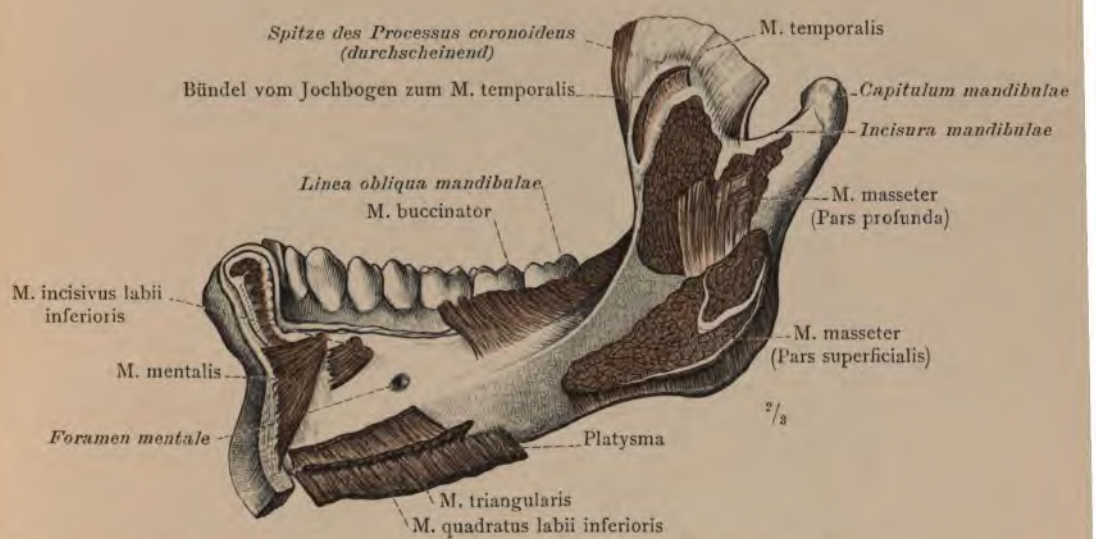


Fig. 15. Muskelansätze an der äusseren Fläche des Unterkiefers. Linke Körperseite.

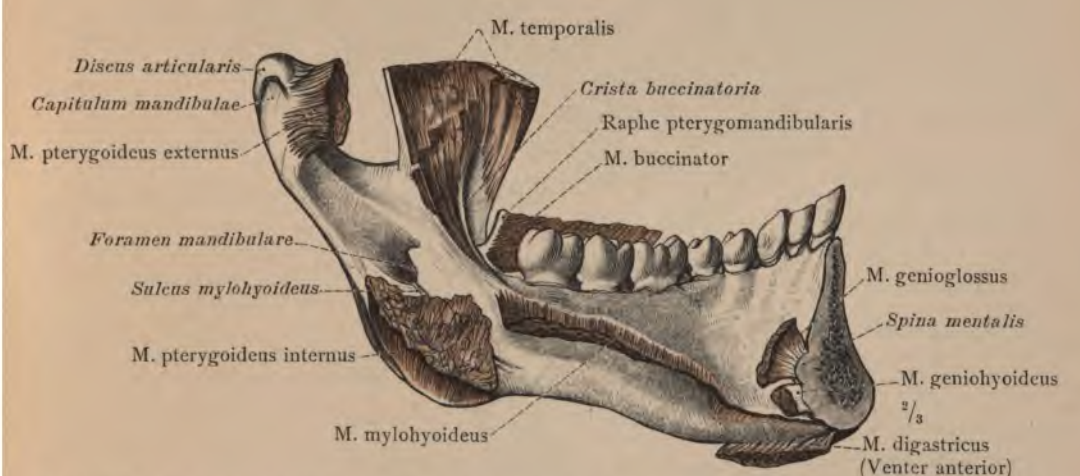


Fig. 16. Muskelansatzstellen an der inneren Fläche des Unterkiefers. Linke Körperseite.

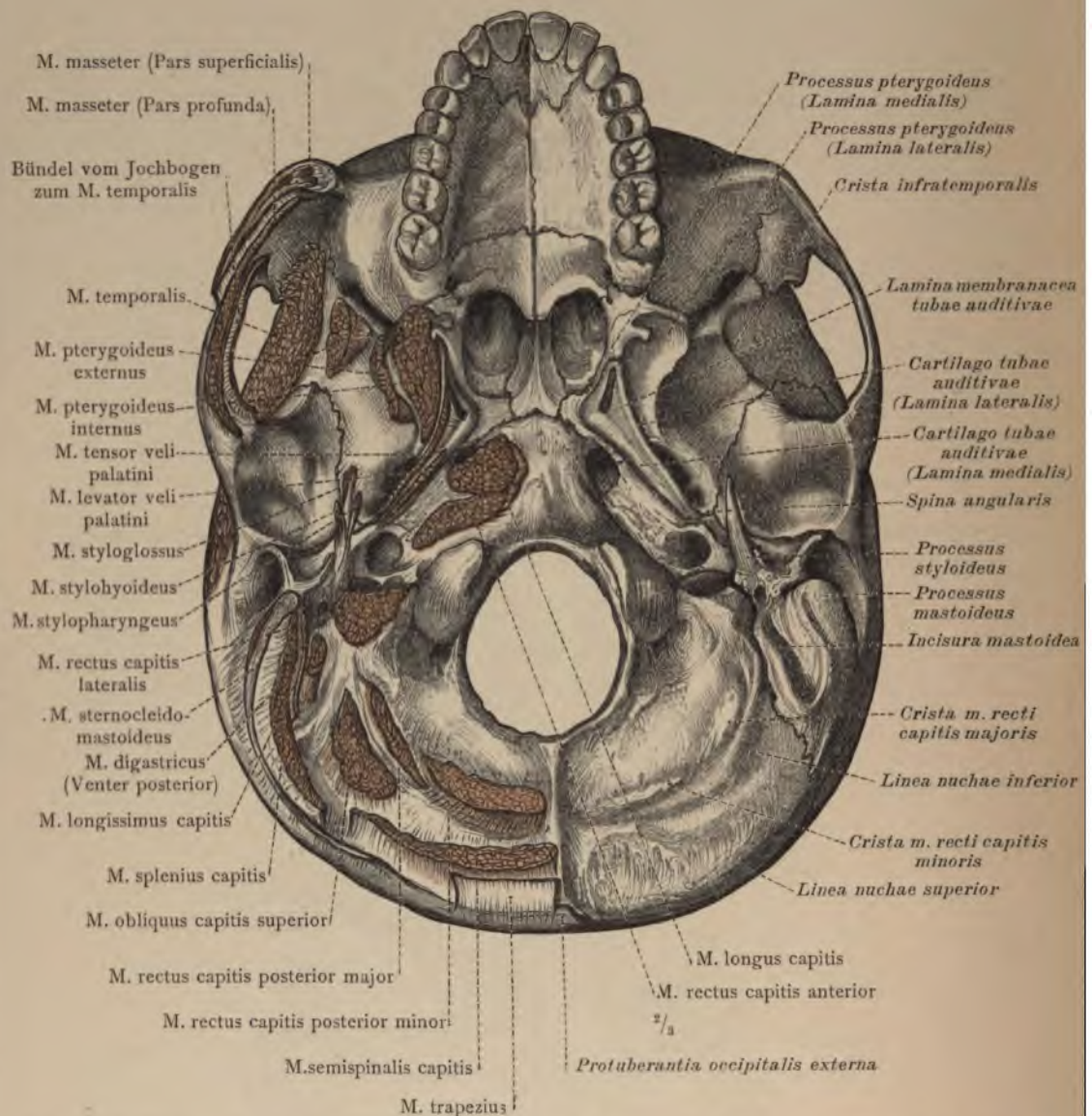


Fig. 17. Basis cranii externa. Ursprungs- und Ansatzstellen der Muskeln an der rechten Hälfte des äusseren Schädelgrundes dargestellt.

**Haftstellen der Muskeln am äusseren Schädelgrund.**

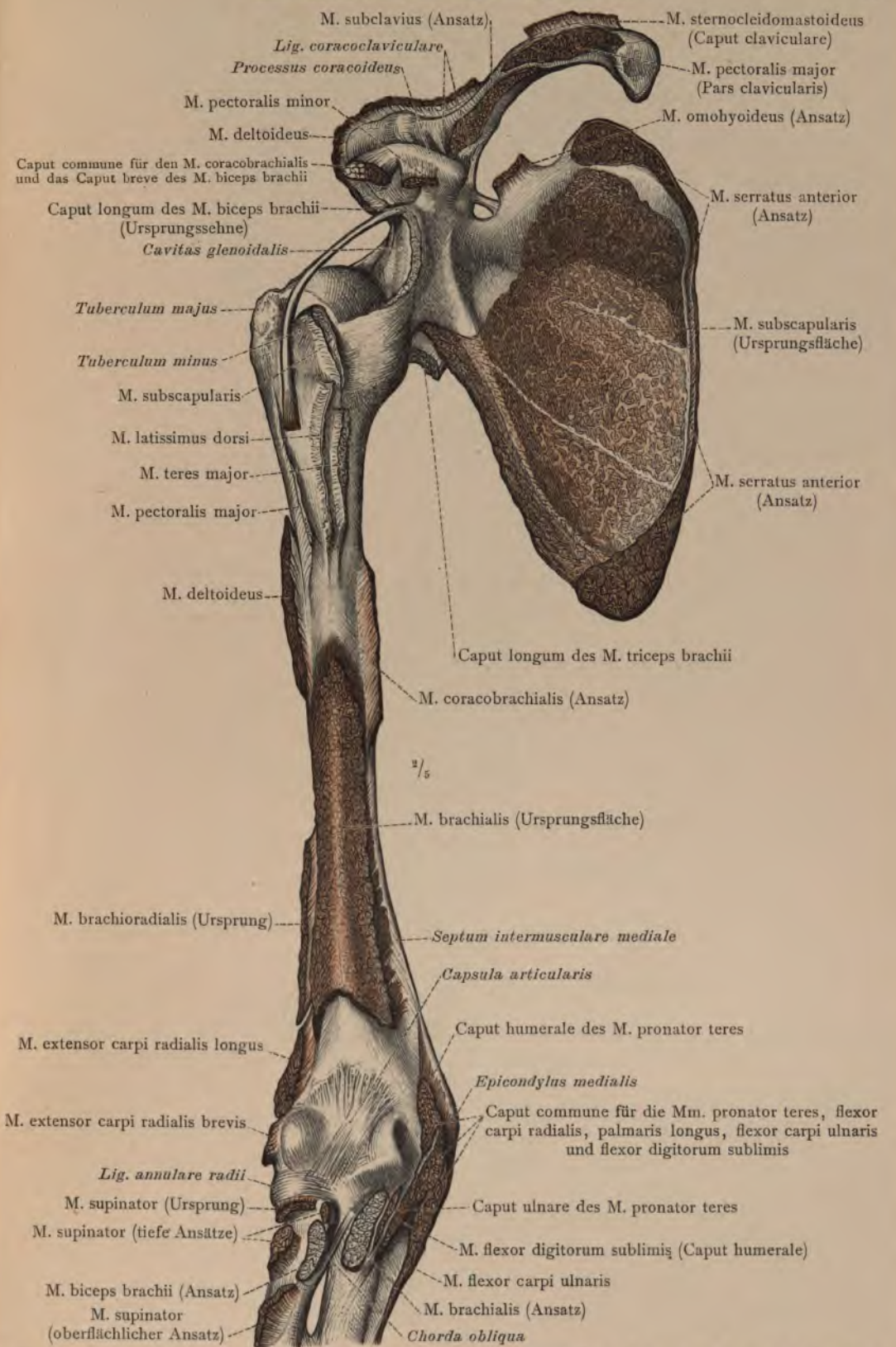


Fig. 18. Muskelansätze an der Vorderseite des Schulterblattes, Oberarmes und Ellbogens.

**Musculi brachii, Muskeln des Oberarmes.**

16

## *Die Muskeln der oberen Gliedmassen.*

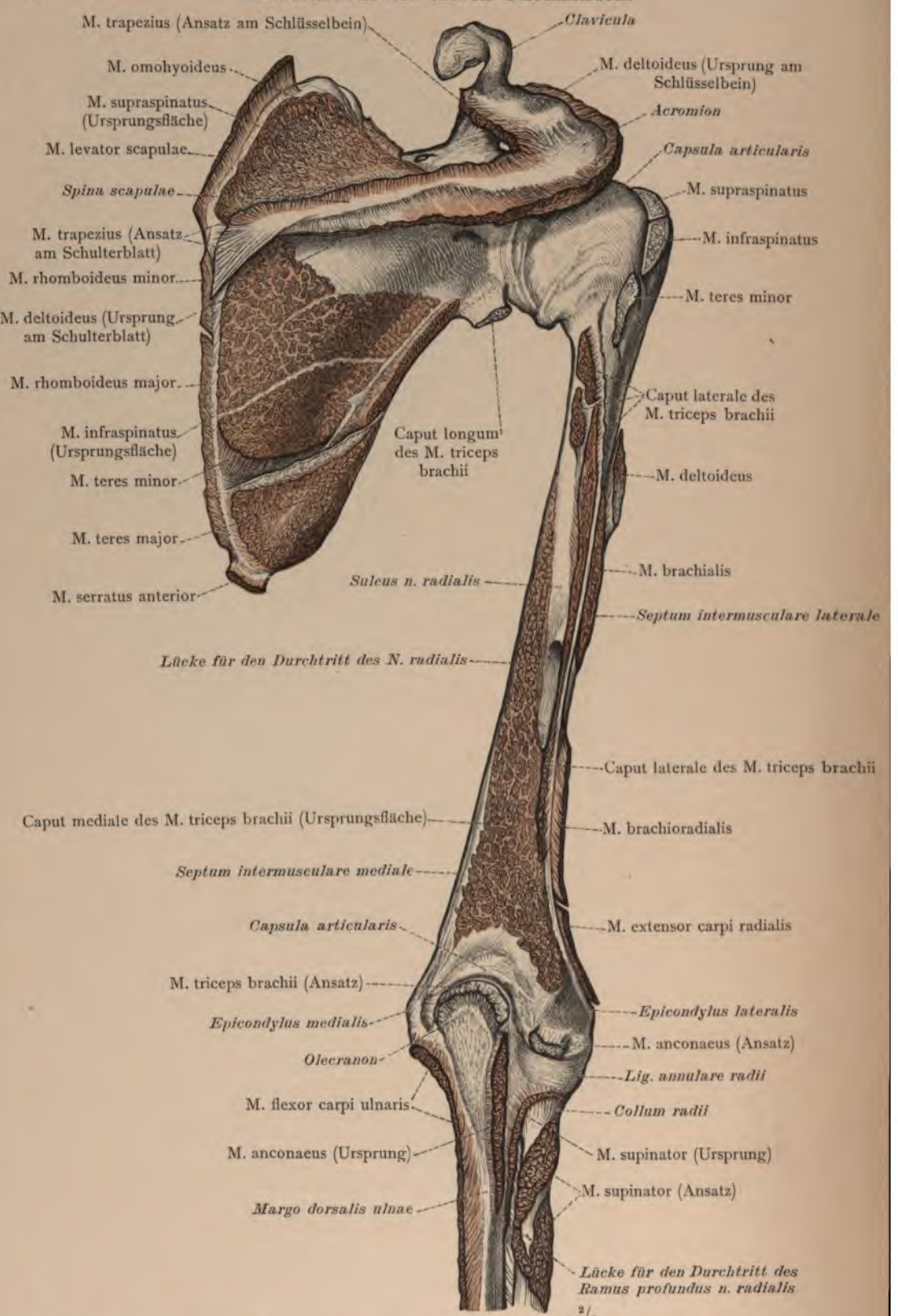


2/5

Fig. 19. Muskelansätze an der Dorsalseite des Schulterblattes, Oberarmes und Ellbogens.

**Musculi brachii, Muskeln des Oberarmes.**

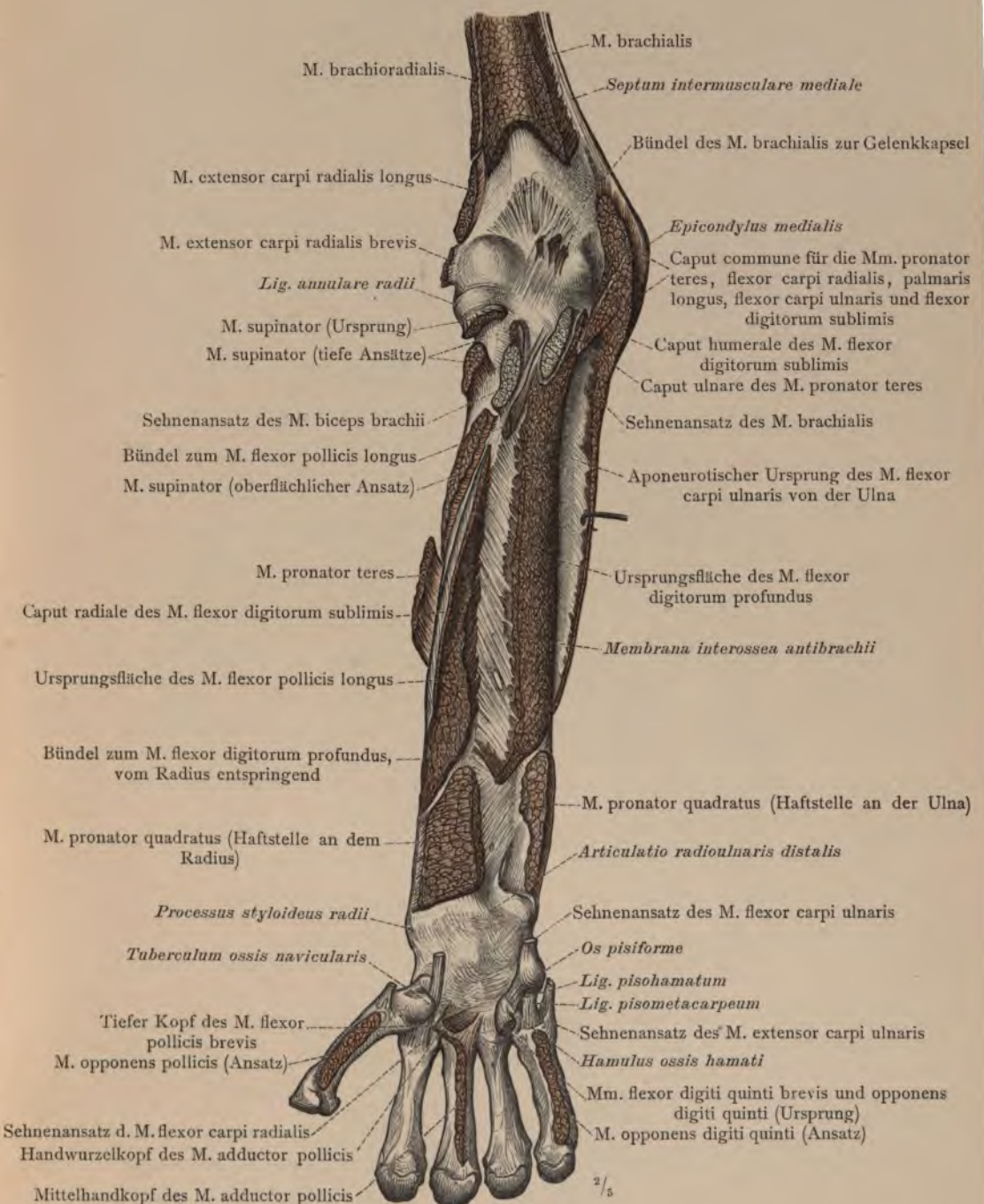


Fig. 20. Muskelansätze an der Volarseite des Unterarmes und der Hand.

**Musculi antibrachii, Muskeln des Unterarmes.**

Fig. 21. Muskelansätze an der Dorsalseite des Unterarmes und der Hand.

## Musculi antibrachii, Muskeln des Unterarmes.

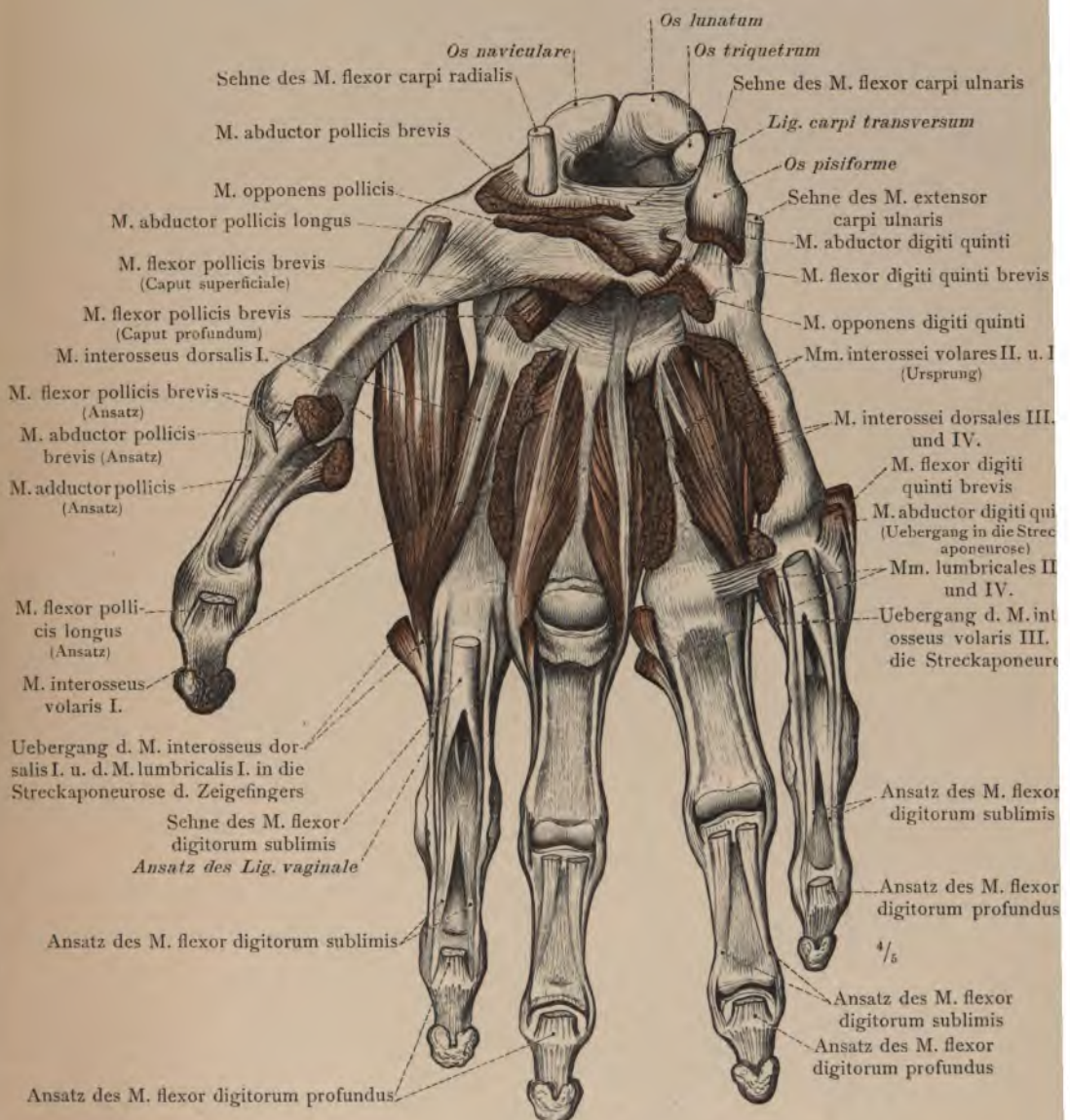


Fig. 22. Muskelansätze an der Volarseite der Hand.

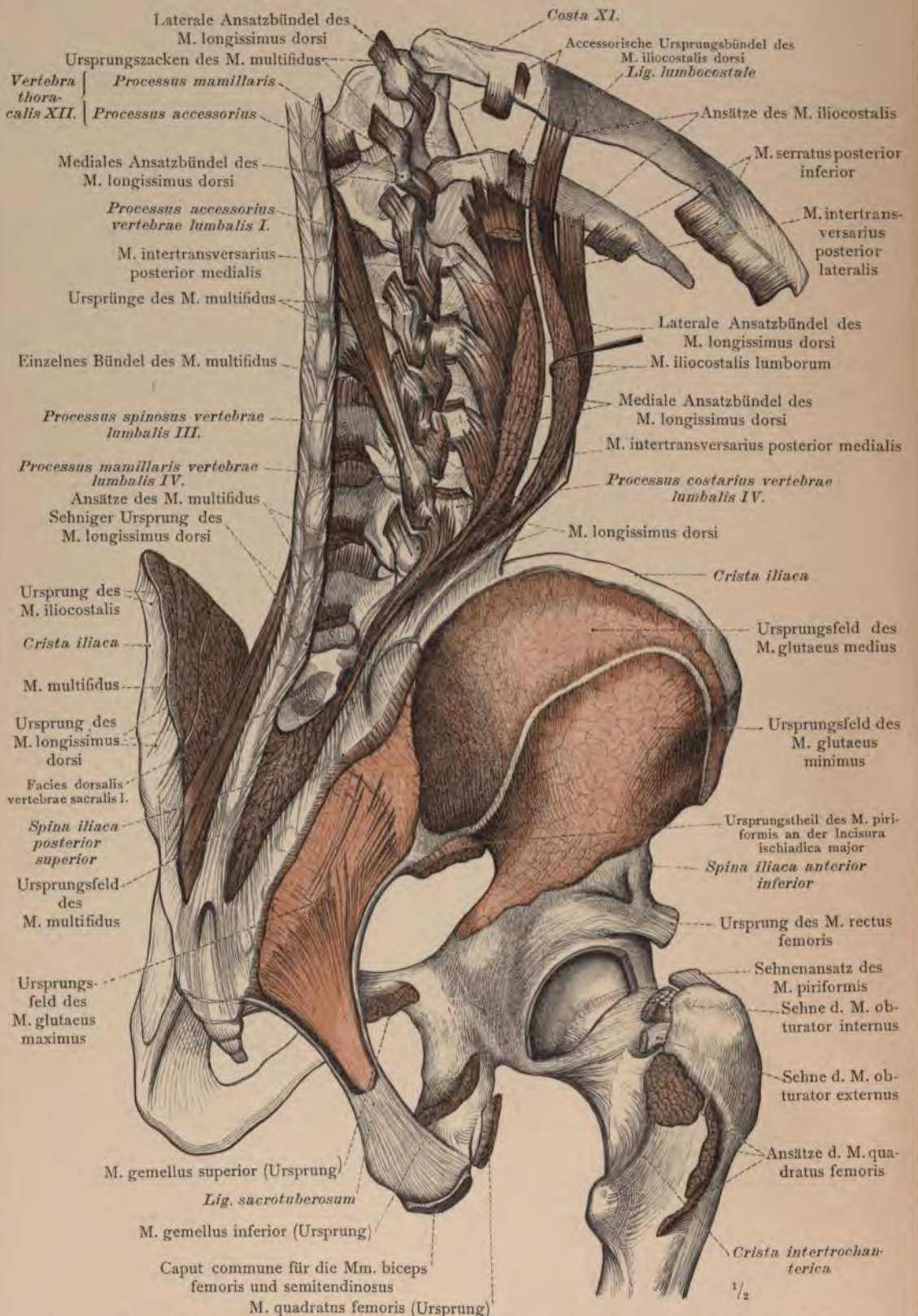


Fig. 23. Muskelansätze an der hinteren Seite der Lendenwirbel und des Hüftbeines.

**Musculi coxae, Hüftmuskeln.**

***Die Muskeln der unteren Gliedmassen.*** 2

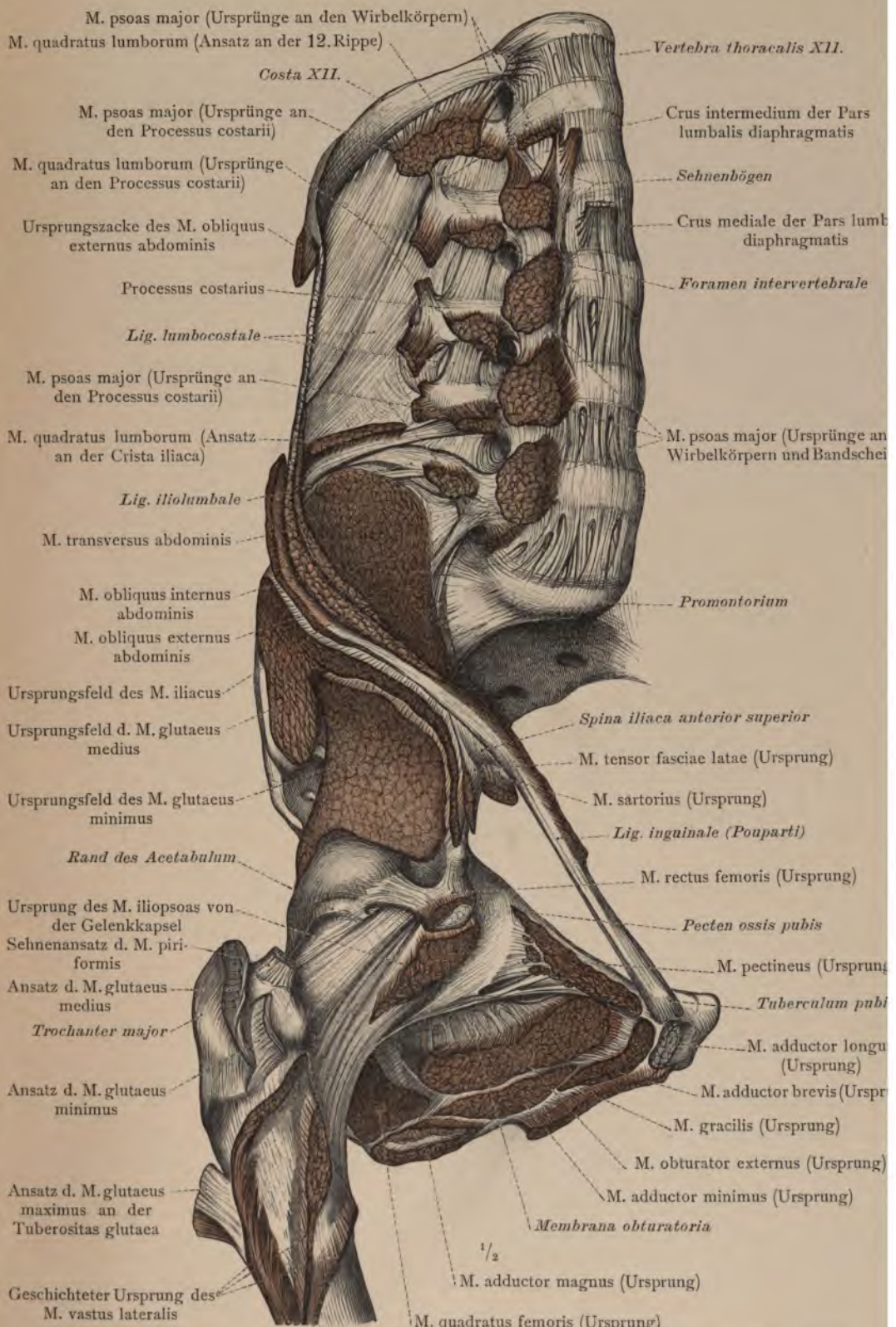


Fig. 24. Muskelansätze an der Vorderseite der Lendenwirbel und am Hüftbein.

**Musculi coxae, Hüftmuskeln.**

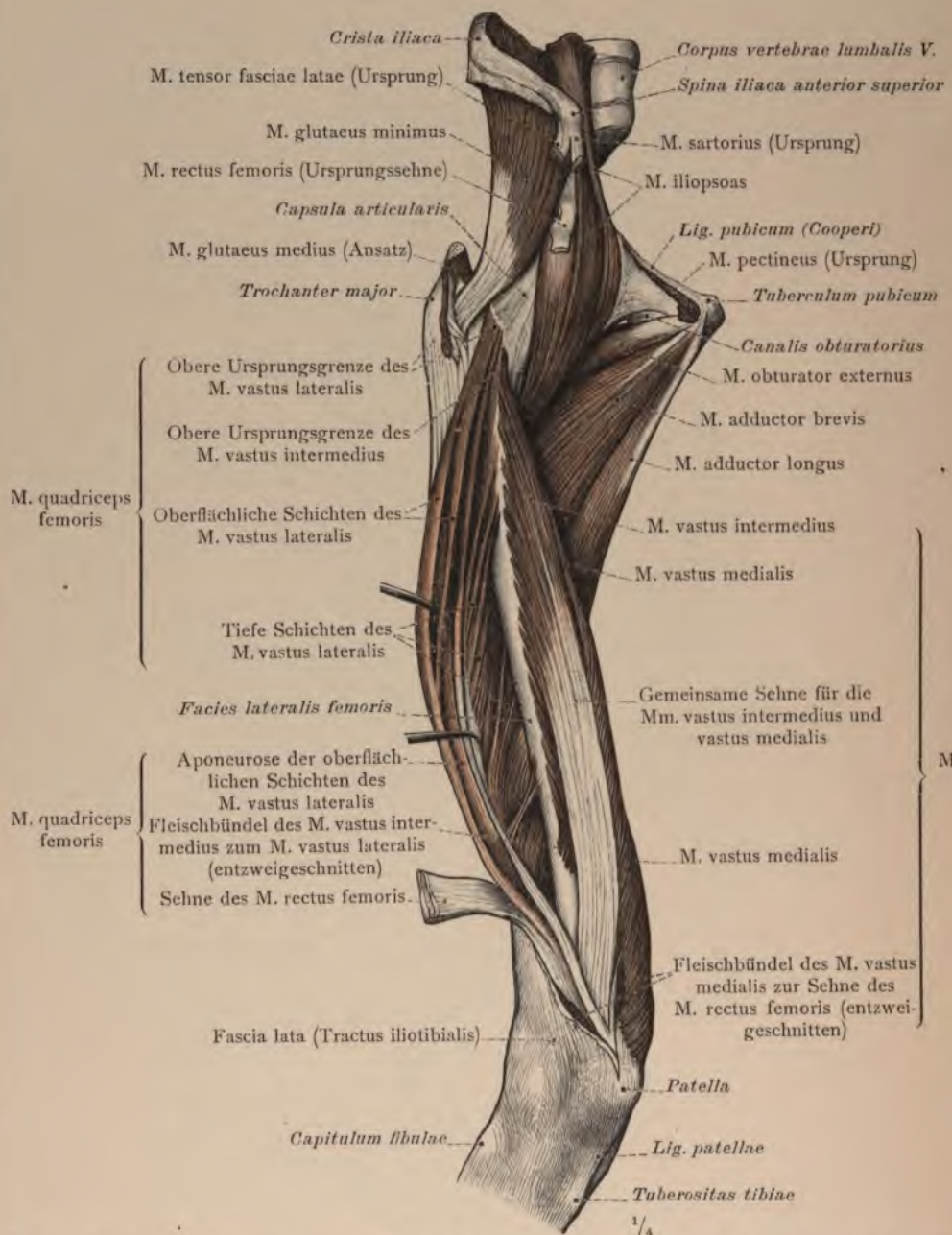


Fig. 25. Der geschichtete Bau des M. vastus lateralis, nach Entfernung des M. rectus femoris durch starkes Abziehen der einzelnen Muskelblätter von dem Oberschenkelbein dargestellt. Die laterale Ursprungsgrenze des M. vastus intermedius. Die Schichtung der Sehnen der beiden genannten Muskeln und des M. rectus femoris oberhalb des Kniegelenkes. Ansicht des medial rotirten rechten Oberschenkels von vorne. Die Bündel des M. vastus lateralis, welche von der Fascia lata entspringen, sind in Fig. 29 dargestellt.

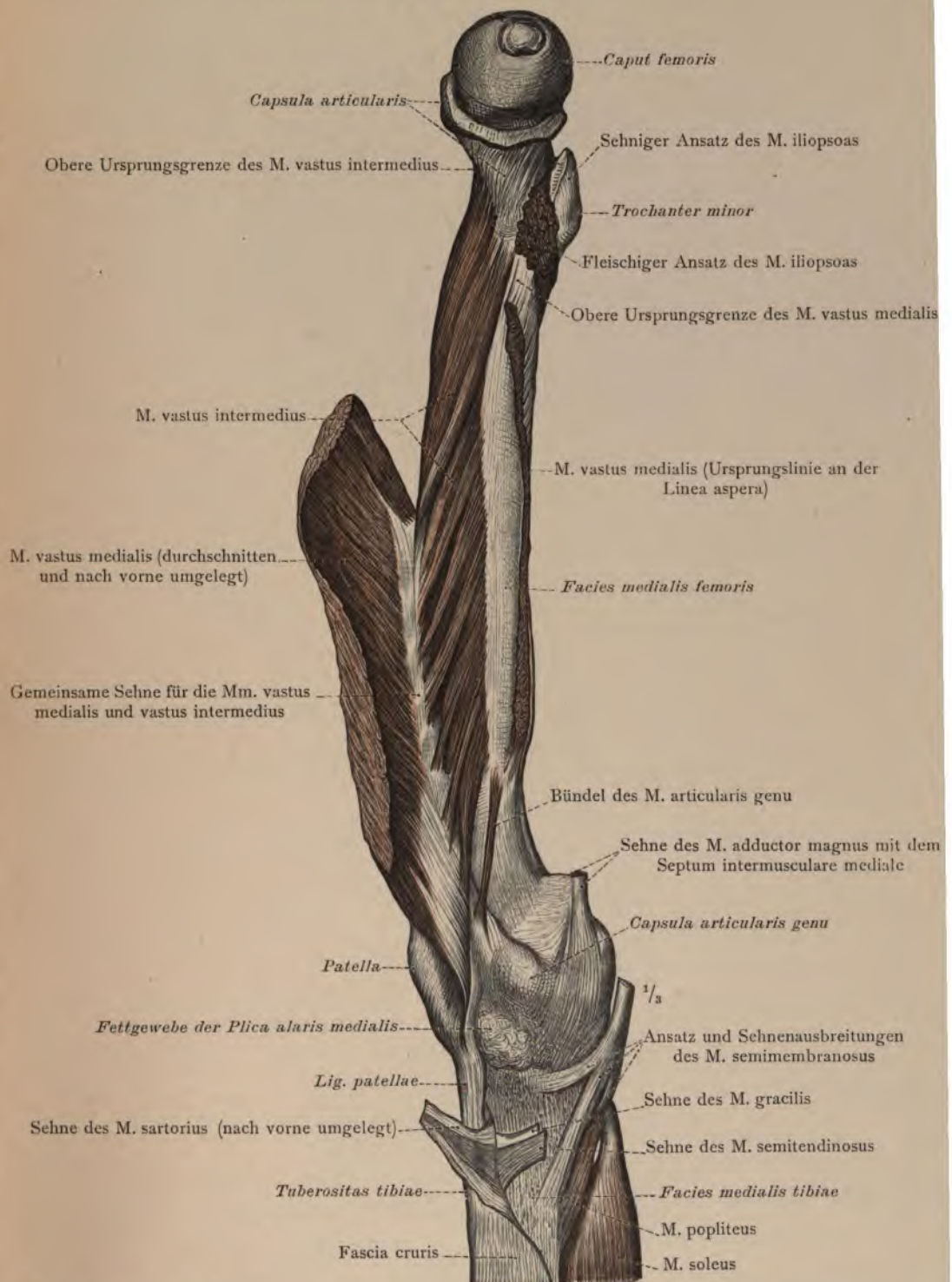


Fig. 26. Die mediale Ursprungsgrenze des M. vastus intermedius und die Vereinigung seiner Bündel mit denen des M. vastus medialis zu dem tiefen Sehnenblatt des M. quadriceps femoris. Der M. vastus medialis ist seiner ganzen Länge nach durchschnitten und nach vorne umgelegt. Rechter Oberschenkel. Ansicht von der medialen Seite.

**Musculi femoris, Muskeln des Oberschenkels.**

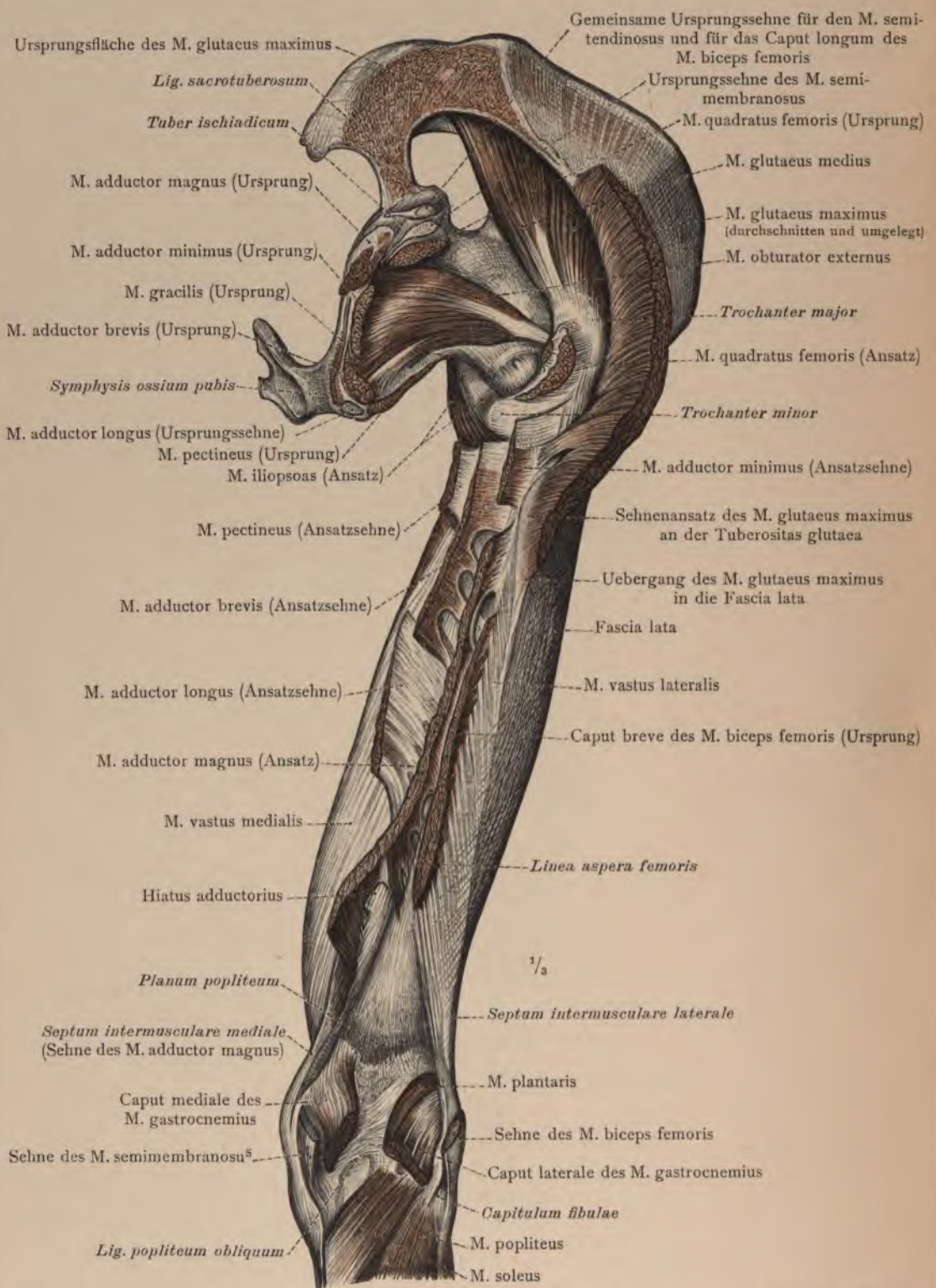


Fig. 27. Ursprungs- und Ansatzstellen der Muskeln an der äusseren Seite des Hüftbeines und an der hinteren Seite des rechten Oberschenkels.

**Musculi femoris, Muskeln des Oberschenkels.**

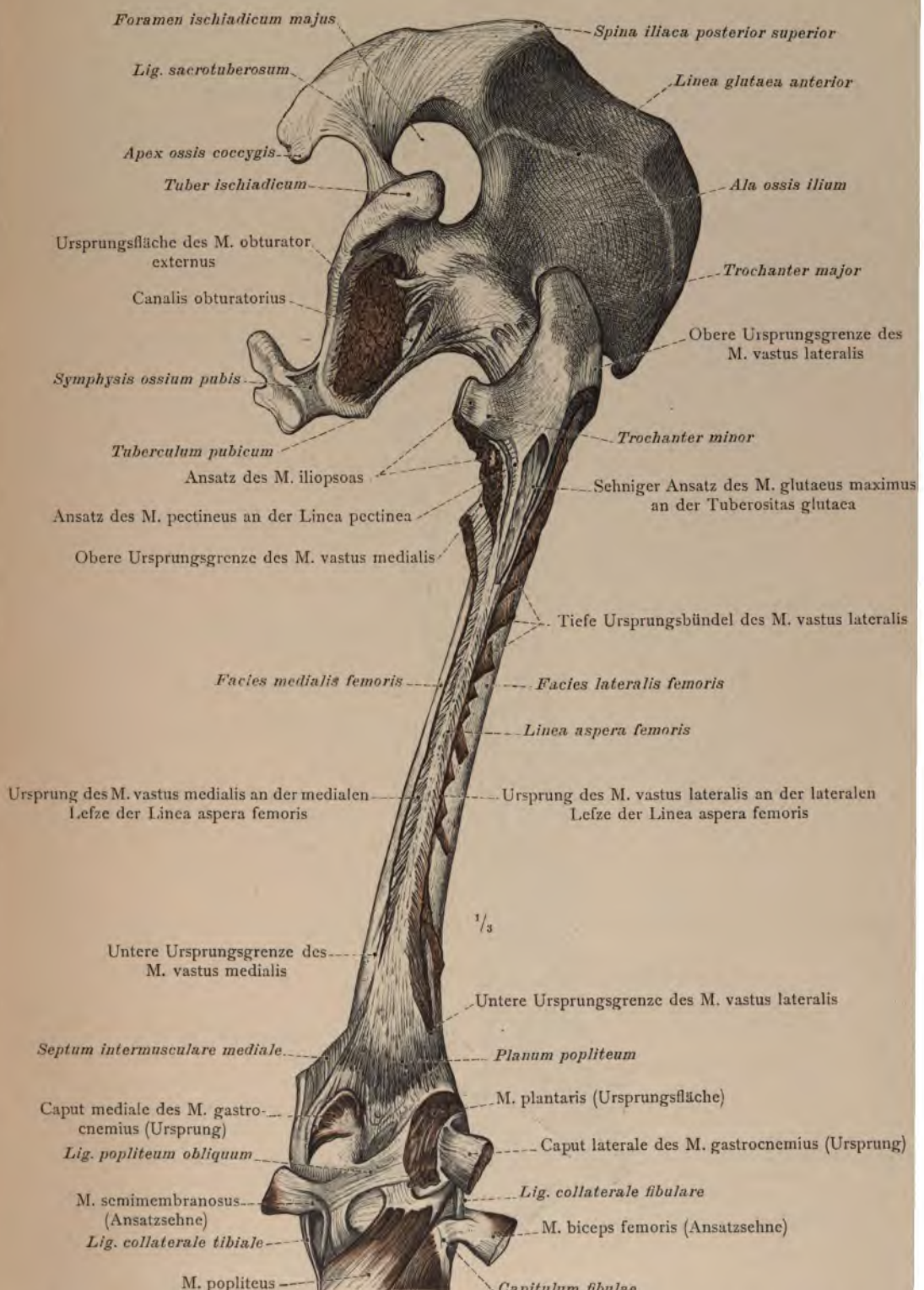


Fig. 28. Ursprungs- und Ansatzstellen der Muskeln an der hinteren Seite des rechten Oberschenkels.

**Musculi femoris, Muskeln des Oberschenkels.**

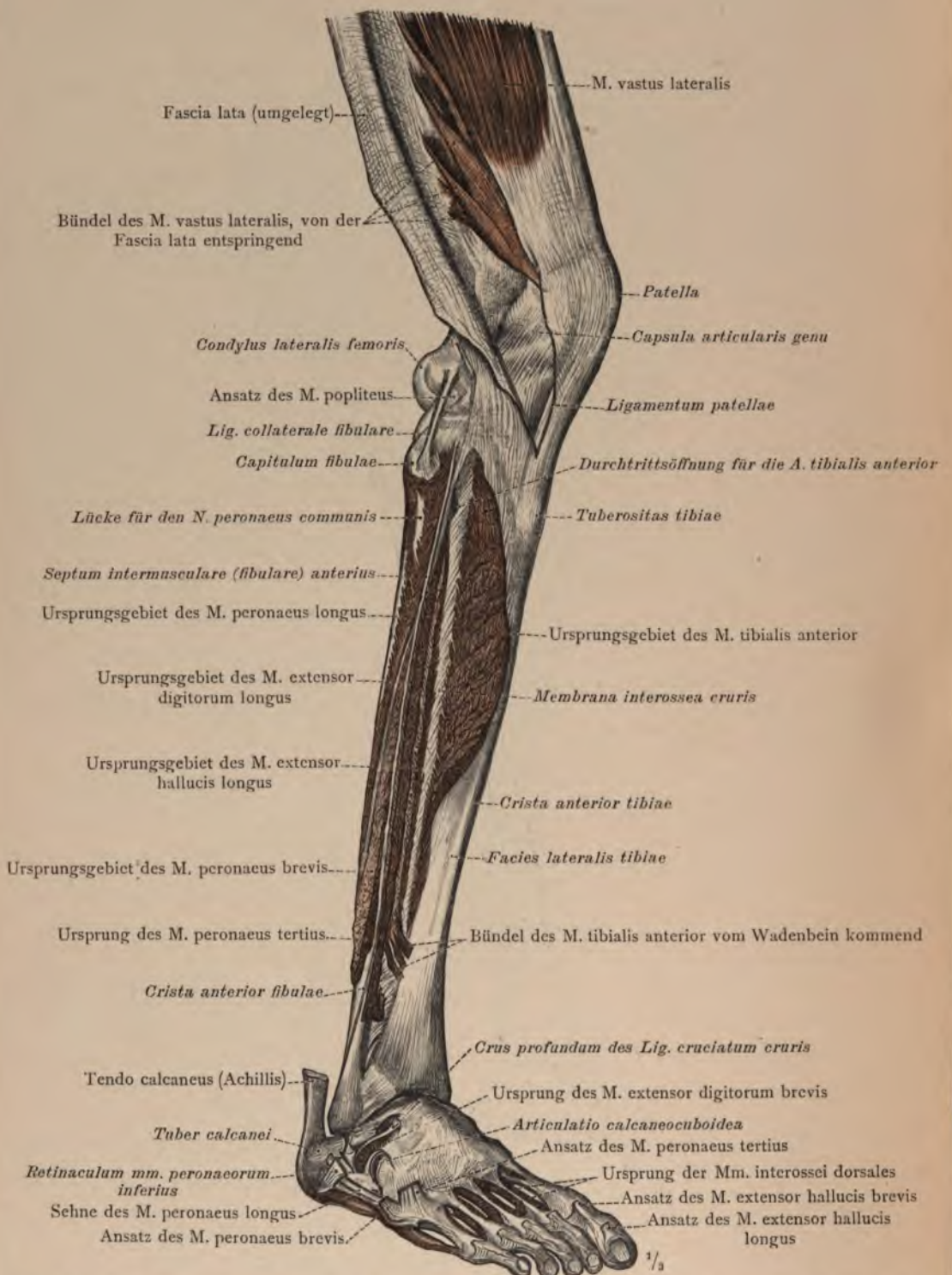


Fig. 29. Die Ursprungsgebiete der Muskeln an der vorderen und lateralen Seite des Unterschenkels und an der Dorsalseite des Fusses. Die Ursprungsbündel des M. vastus lateralis von der Fascia lata.

**Musculi cruris, Muskeln des Unterschenkels.**

Fig. 30. Die Ursprungsfelder der Muskeln an der hinteren Seite des Unterschenkels.

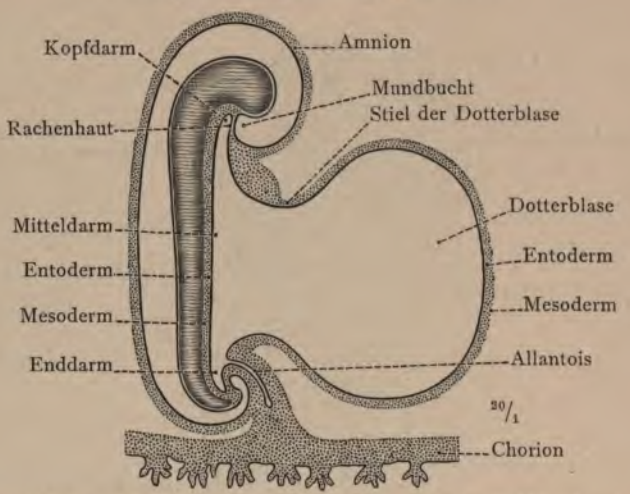


Fig. 31. Menschlicher Embryo aus dem Anfang der 3. Woche (schematisirt).

Fig. 32. Menschlicher Embryo aus dem Anfang der 5. Woche (schematisirt).

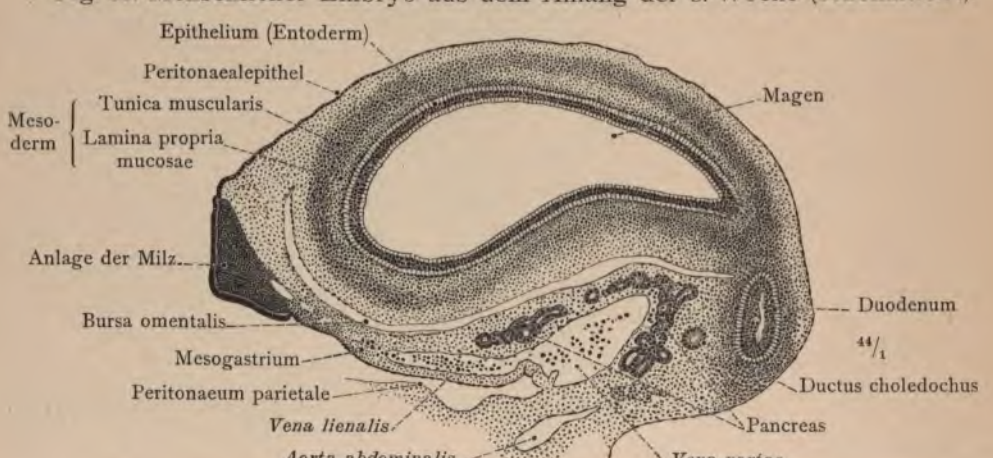


Fig. 33. Anlage der Milz. Menschlicher Embryo (6. Woche). Querschnitt.

**Primitive Anlagen der Eingeweide.**

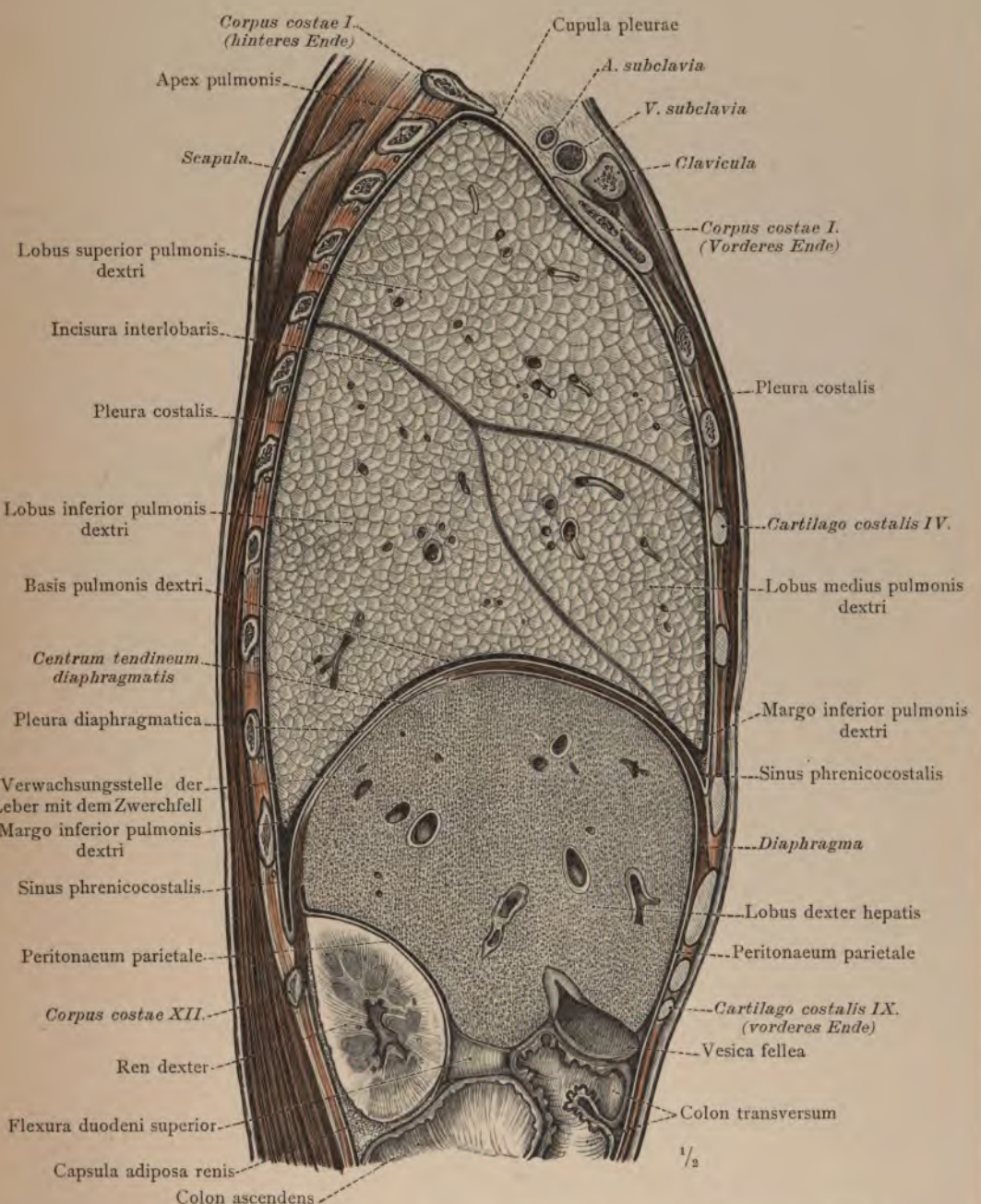


Fig. 34. Sagittaler Durchschnitt durch den Rumpf, 6 Cm. rechts von der Medianebene. Der Schnitt geht lateral von der Lungenpforte durch alle drei Lappen der rechten Lunge. In die Schnittfläche fallen ferner: der rechte Leberlappen, die Gallenblase, die rechte Niere, sowie Theile des Colon ascendens und des Colon transversum, welche letzteren sich in beträchtlich ausgedehntem Zustand befinden. Endlich ist die Flexura superior duodeni zu sehen, deren rechte (convexe) Aussenseite in der Schnittfläche vorliegt.

**Topographie der rechten Lunge und der Eingeweide der Oberbauchgegend.**

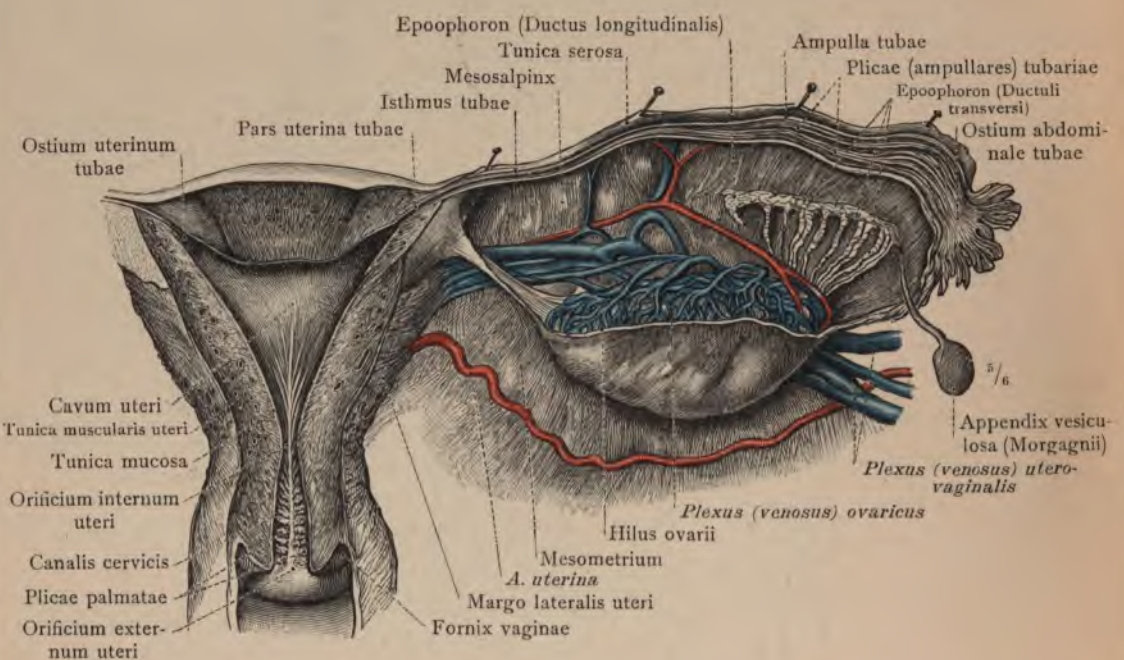


Fig. 35. Die Gebärmutter und der rechte Eileiter, von hinten eröffnet. Von dem breiten Mutterband ist die hintere Bauchfellplatte abgetragen. Nebeneierstock, Epoophoron.

**Uterus, Gebärmutter. — Tuba uterina, Eileiter. — Ovarium, Eierstock.**

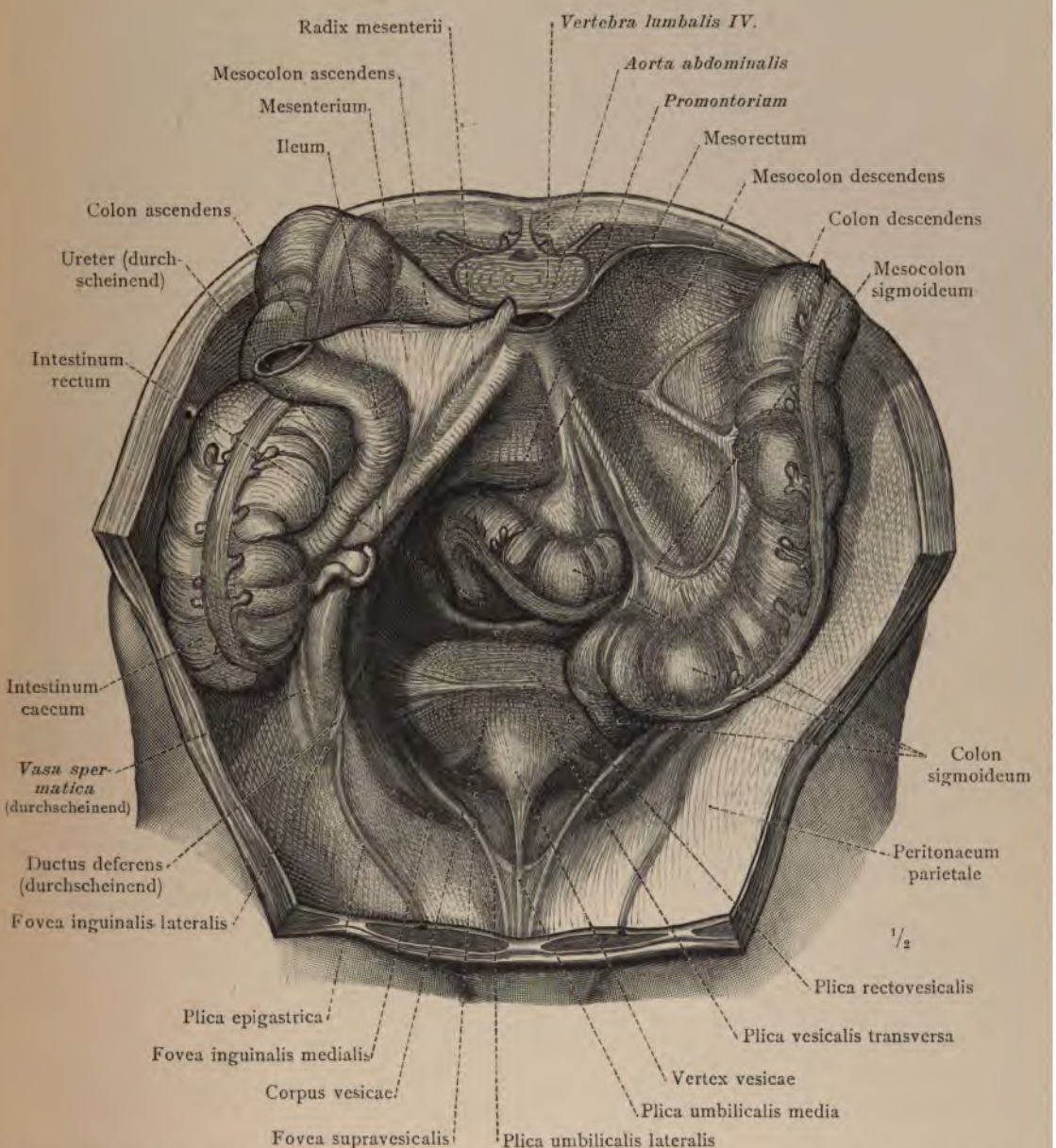


Fig. 36. Einblick auf die von dem Bauchfell bekleideten Theile der Beckeneingeweide des Mannes von oben und vorne: der Körper und Scheitel der Harnblase und der oberste Antheil des Mastdarmes. Die Lage des Blinddarmes und des S-förmigen Grimmdarmes. Das Verhalten des Bauchfelles im Beckenraum und an dem angrenzenden Gebiet der vorderen Bauchwand: Plicae umbilicales, media und lateralis, Plica vesicalis transversa, Plica rectovesicalis. Durch das Bauchfell durchscheinend sind zu erkennen: die Arteria epigastrica, der Ureter, der Ductus deferens und das Bündel der Arteria und der Venae spermaticae internae.

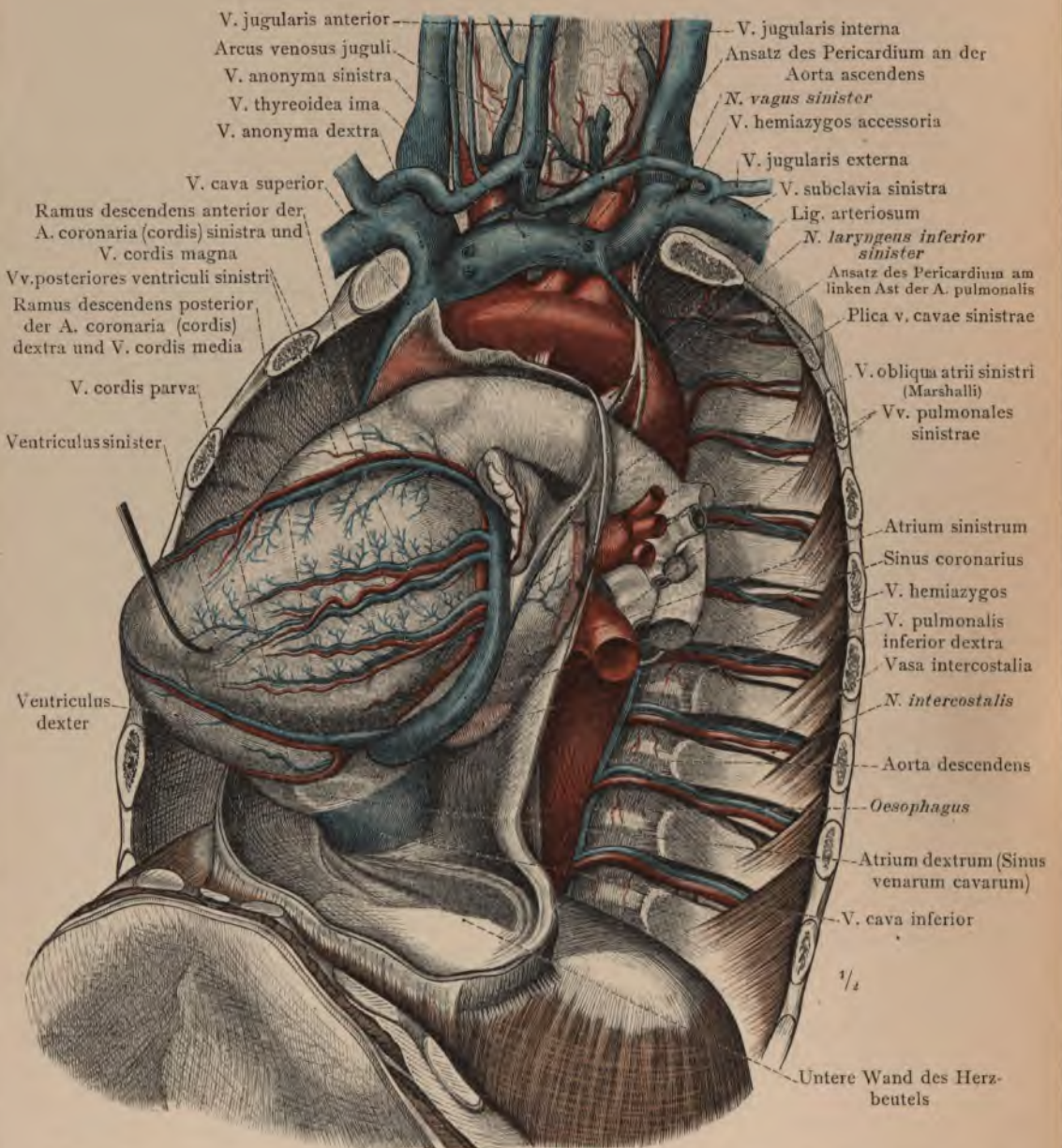


Fig. 37. Die Plica venae cavae sinistrae und ihr Verhältnis zur V. obliqua atrii sinistri (Marshalli) des Epicardium. Ansicht von links, vorne und unten.
(Nach Entfernung des Brustbeins wurde ein grosser Theil der linken Thoraxwand abgetragen und die vordere und linke Wand des Herzbeutels längs ihrem Ansatz an den grossen Gefässstämmen und am Zwerchfell abgeschnitten und entfernt. Das Herz wurde nach rechts und oben abgezogen, um seine Zwerchfellfläche zur Ansicht zu bringen. Seine Kranzgefässe wurden durch theilweise Abtragung des Epicardium blossgelegt.)

**Pericardium, Epicardium, Plica venae cavae sinistrae, Herzvenen.**

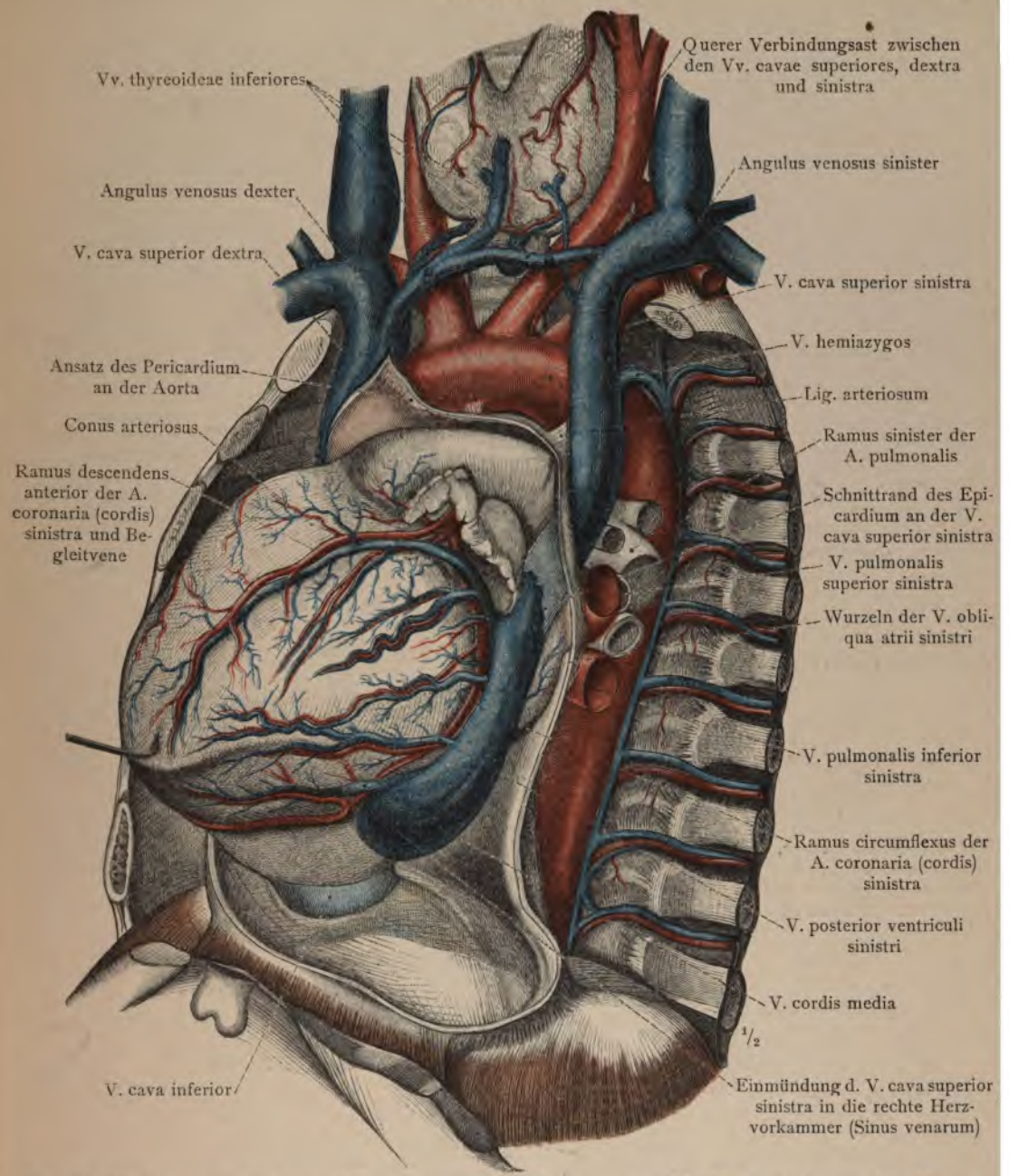


Fig. 38. Erhalten gebliebene V. cava superior sinistra und ihr Verhältnis zu den Herzvenen. Ansicht von links, unten und vorne. Die V. hemiazygos mündet in der Höhe des 4. Brustwirbelkörpers von hinten her in die V. cava sinistra ein. Der verhältnismässig schwache quere Verbindungsast zwischen der linken und rechten oberen Hohlvene, aus welchem nach der Obliteration des cardialen Abschnittes der V. cava sinistra der quere Antheil der V. anonyma sinistra hätte hervorgehen sollen, nimmt nebst anderen auch die unteren Schilddrüsenvenen auf.

(In ähnlicher Weise wie am Präparat der Fig. 37 wurden Brusthöhle und Herzbeutel eröffnet und das Herz abgezogen. Die V. cava superior sinistra wurde in ihrem Verlauf an der hinteren Seite der linken Herzkammer oberhalb der Kranzfurche bis zu ihrer Einmündung in den Sinus venarum cavarum verfolgt und ebenso wie die in dieselbe einmündenden Venen und die Kranzarterien des Herzens durch theilweise Entfernung des Epicardium blossgelegt.)

**Persistirende V. cava superior sinistra.**

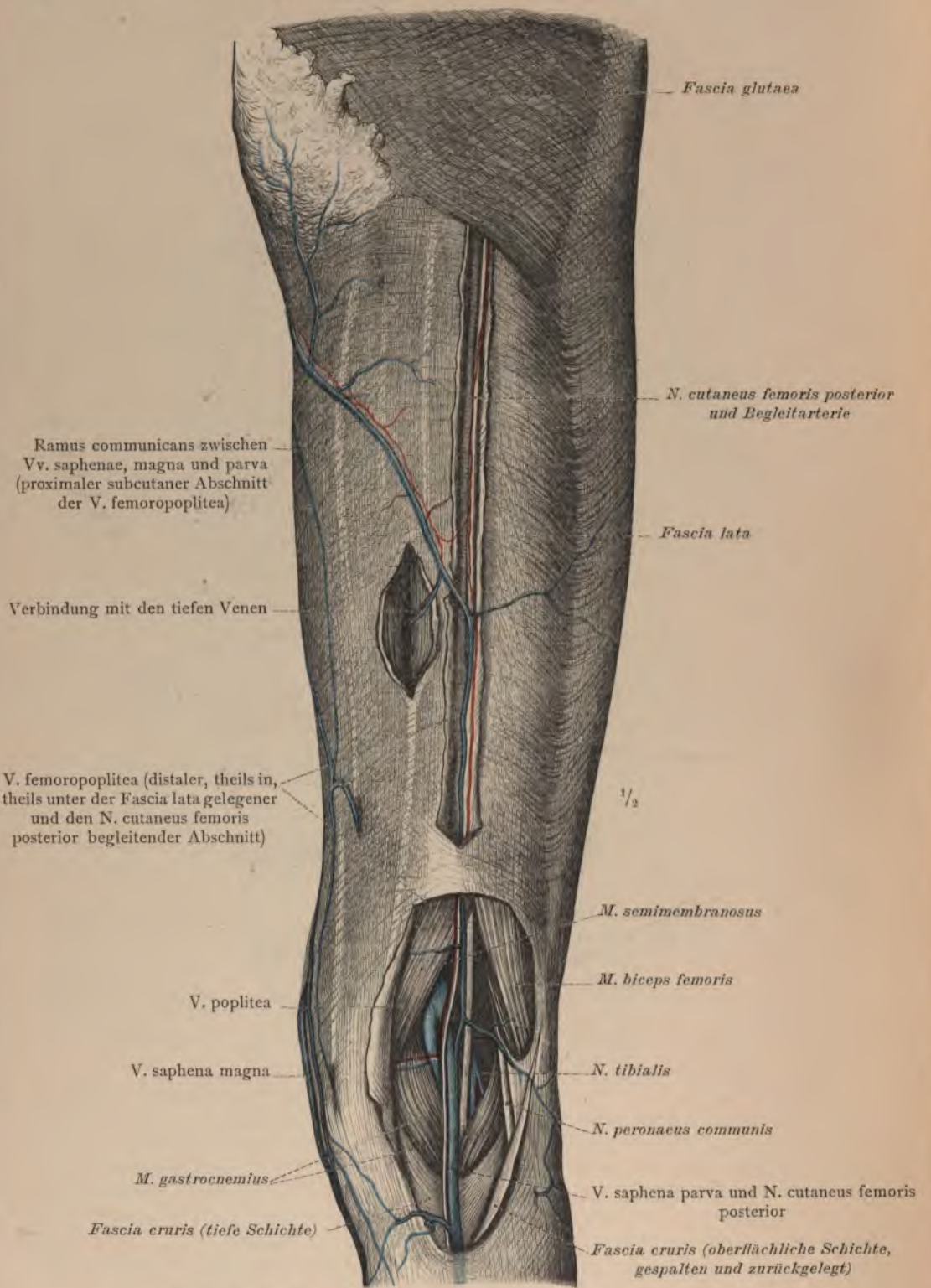


Fig. 39. Die V. femoropoplitea des rechten Oberschenkels.
(Entlang der Mitte des Oberschenkels wurde der zwischen den Schichten der Fascia lata verlaufende N. cutaneus femoris posterior mit den ihn begleitenden Gefässen freigelegt und im Bereiche der Kniekehle die Fascie vollständig entfernt.)

**Oberflächliche Venen an der hinteren Seite des Oberschenkels.**

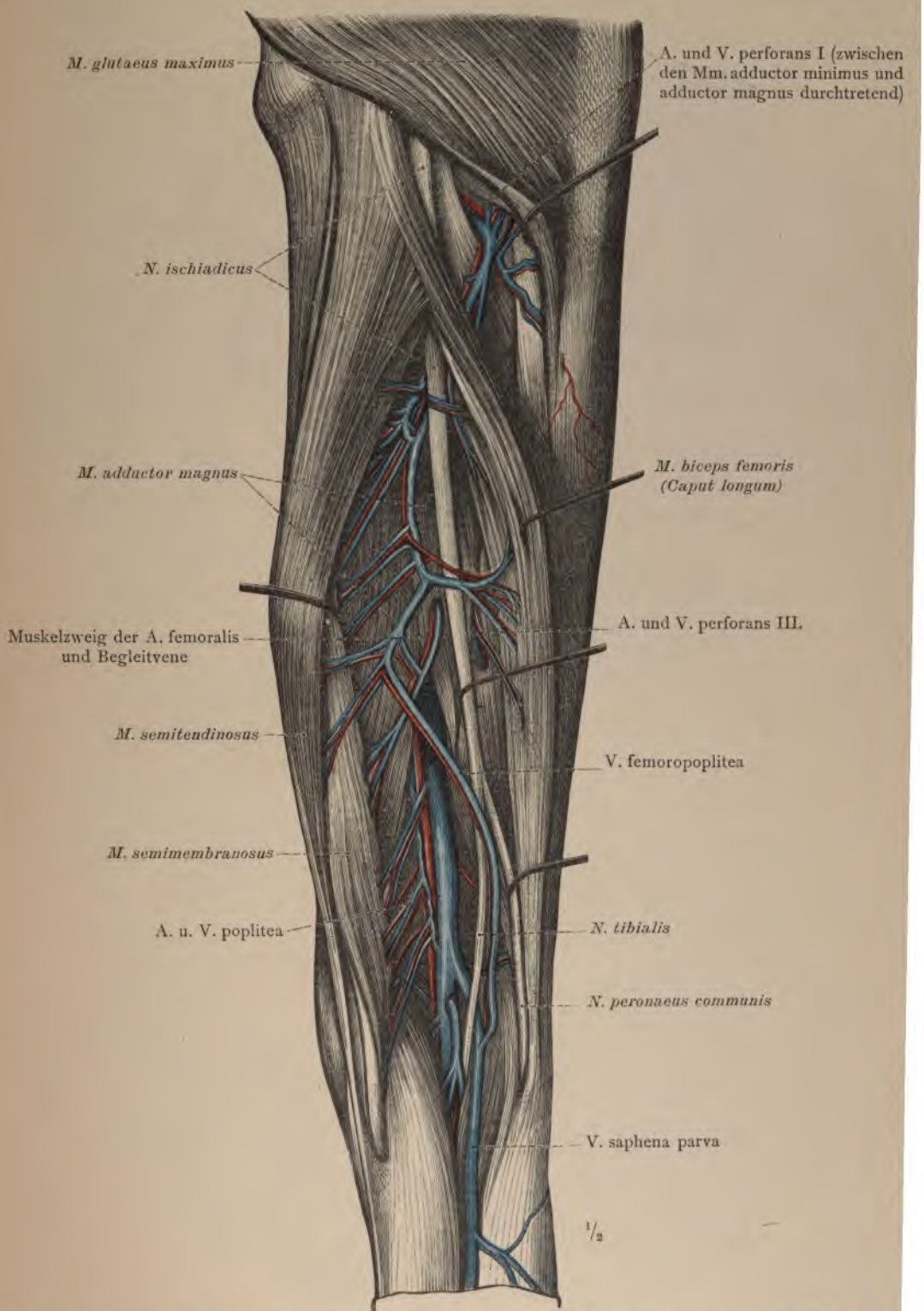


Fig. 40. Die durchbohrenden Venen, Vv. perforantes, und ihre Verbindung mit der V. saphena parva, an der hinteren Seite des rechten Oberschenkels dargestellt. (Die Muskeln der Beugergruppe wurden soweit als möglich von einander abgezogen.)

**Tiefe Venen an der hinteren Seite des Oberschenkels.**

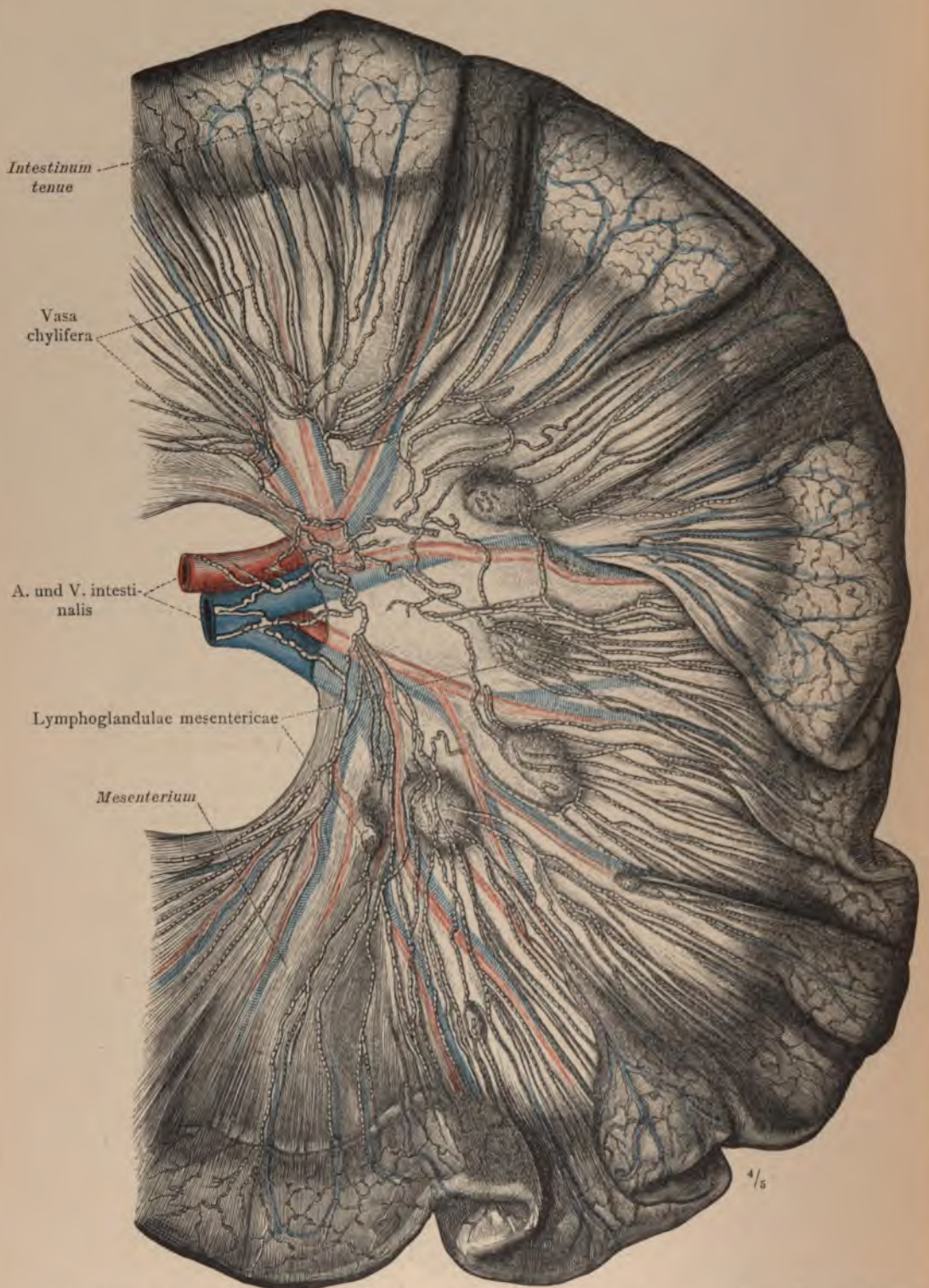


Fig. 41. Die Milchsaftgefässe und die Gekröslymphknoten, an einer Dünndarmschlinge durch Injection mit Quecksilber dargestellt.

**Milchsaftgefässe, Vasa chylifera;**
**Gekröslymphknoten, Lymphoglandulae mesentericae.**

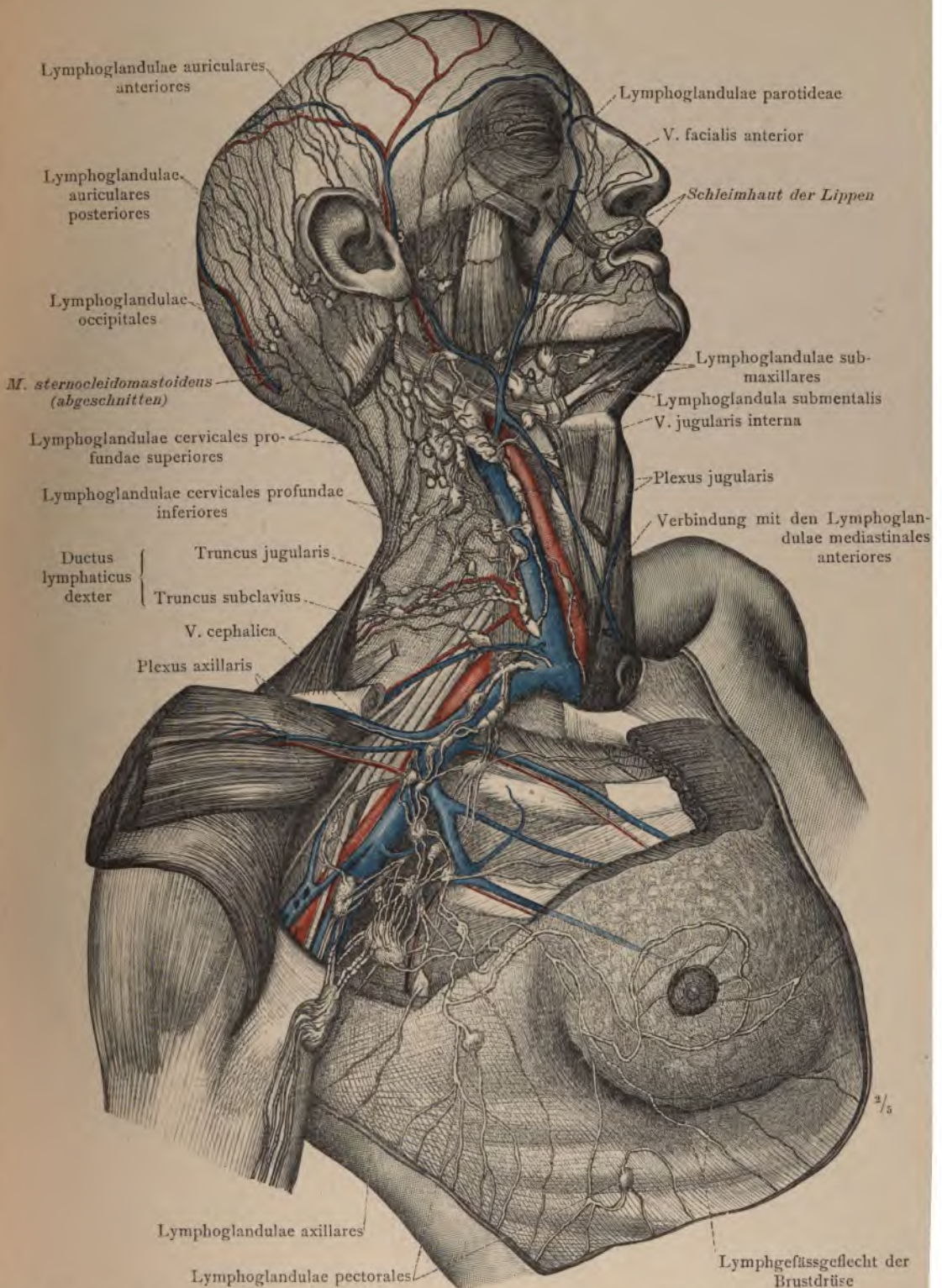


Fig. 42. Die oberflächlichen Lymphgefässe des Kopfes und die tiefen Lymphgefässe, Vasa lymphatica profunda, des Halses und der Achselhöhle mit den zugehörigen Lymphknoten; die Lymphgefässe der weiblichen Brustdrüse.

**Lymphgefässe des Kopfes, des Halses, der Achsel und der Brustwand.**

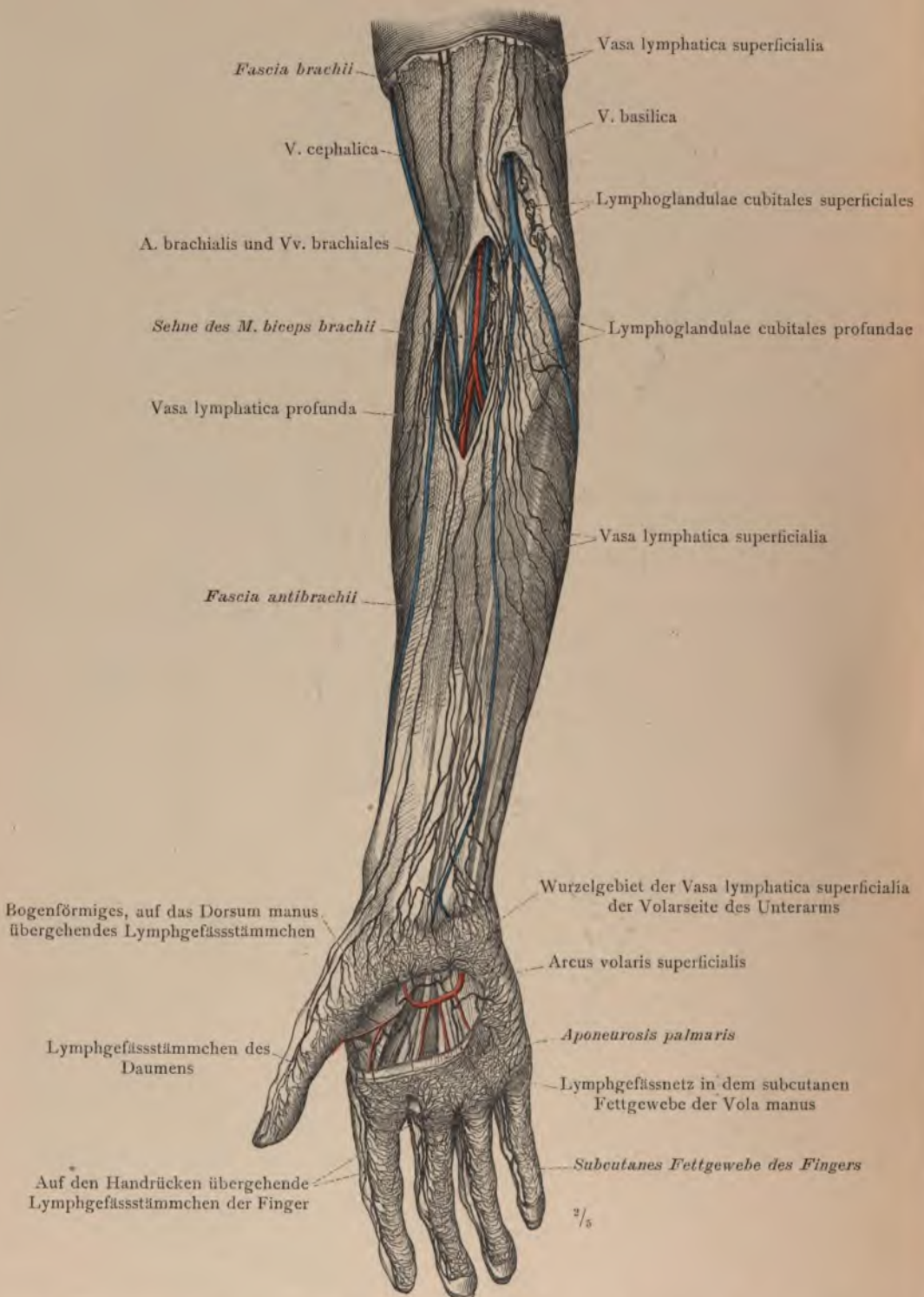


Fig. 43. Lymphgefässe an der Volarseite des Unterarmes und der Hand. In der Ellbogengrube sind nach Spaltung der Fascie die tiefen Lymphgefässe und Lymphknoten dargestellt.

**Lymphgefässe der oberen Gliedmassen.**

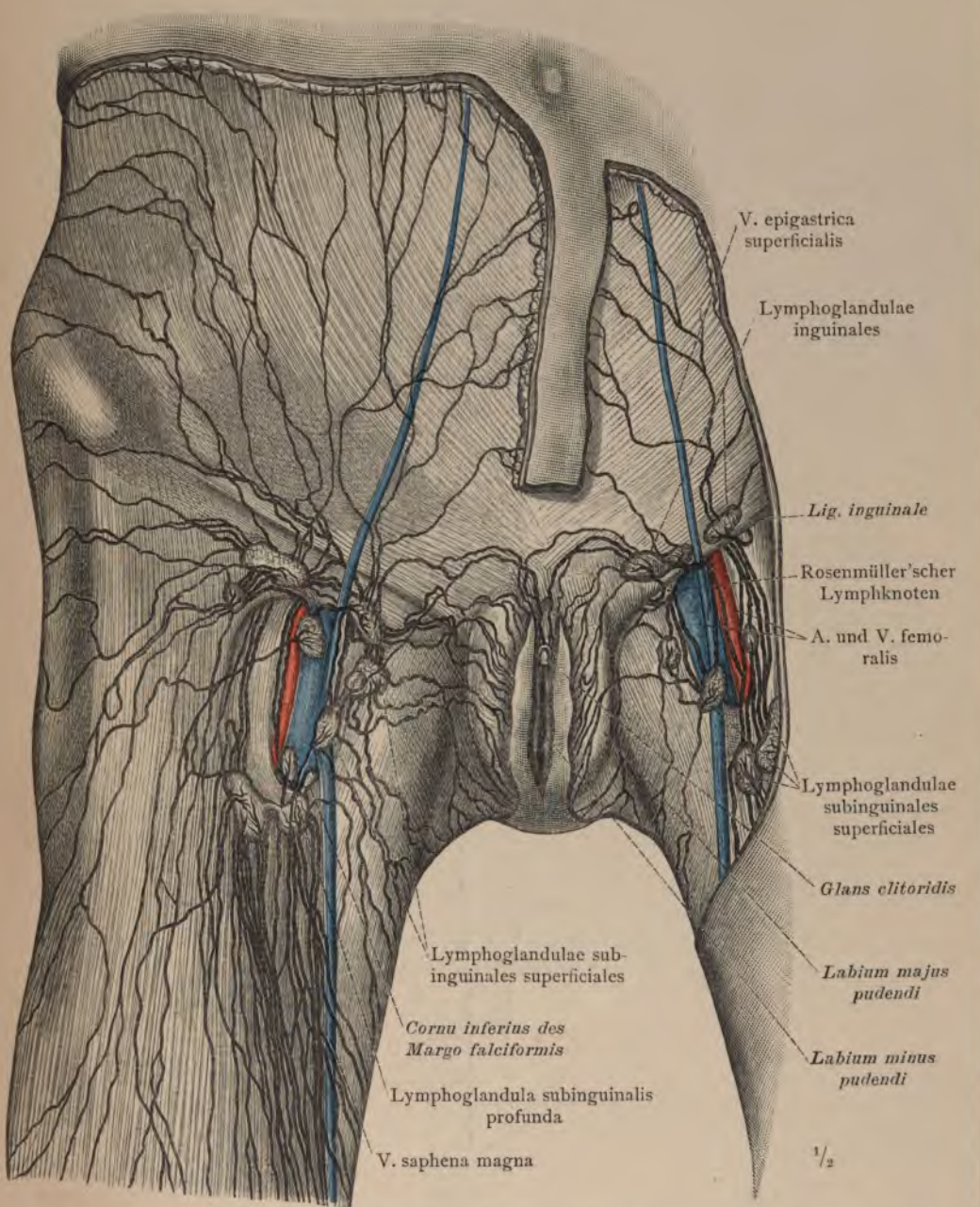


Fig. 44. Die oberflächlichen Lymphgefässe, Vasa lympathica superficialia, der Leistengegend, der weiblichen äusseren Geschlechtswerkzeuge und der Nachbarregionen mit den zugehörigen Lymphknoten.

**Oberflächliche Lymphgefässe und Lymphknoten der Leistengegend und der weiblichen äusseren Geschlechtsorgane.**

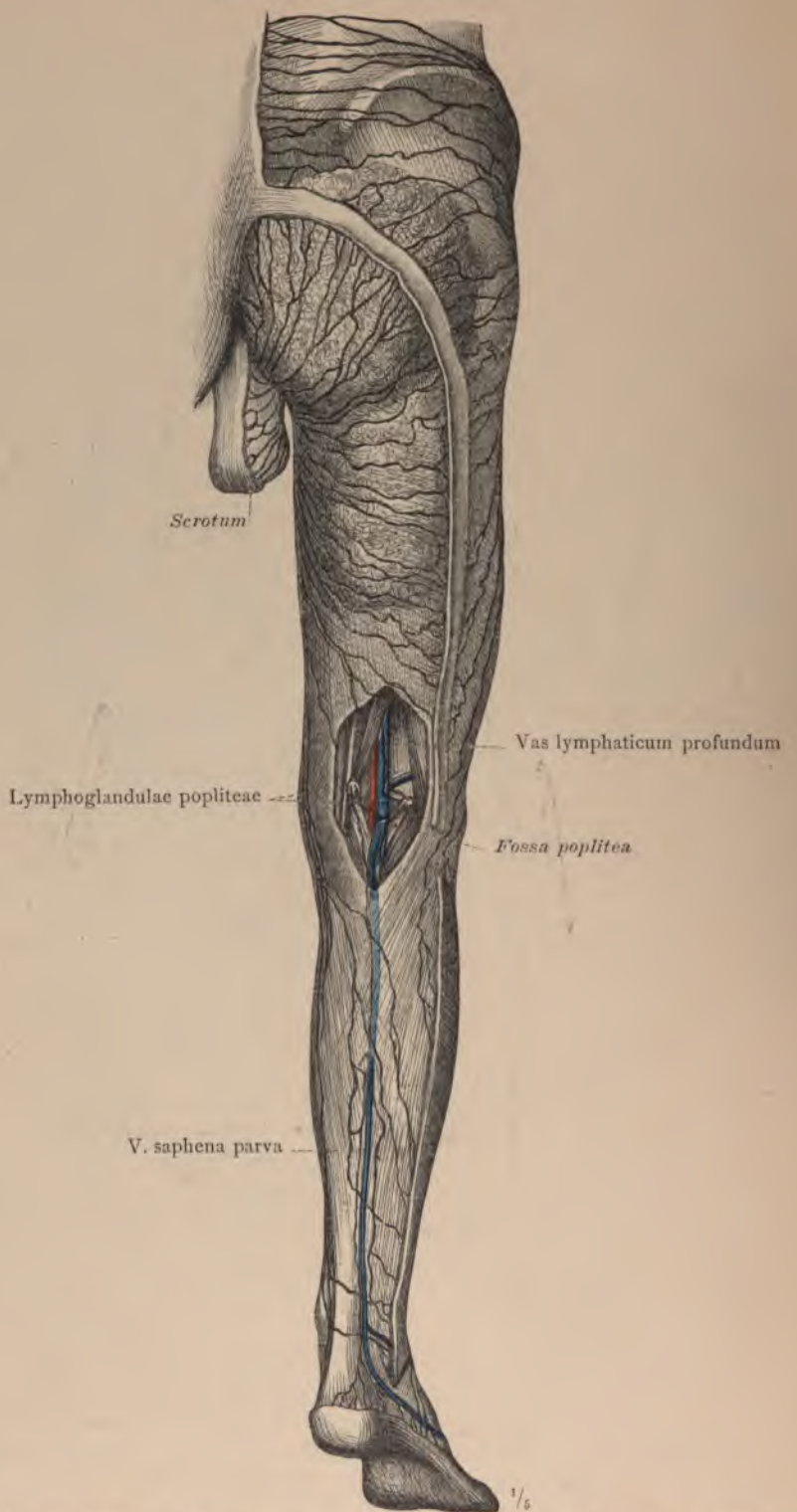


Fig. 45. Die oberflächlichen Lymphgefässe, Vasa lymphatica superficialia, an der hinteren Seite der rechten unteren Gliedmasse, der Hüftgegend und des Hodensackes. In der Kniekehle sind nach Spaltung der Fascie die tiefen Lymphgefässe und Lymphknoten dargestellt worden.

**Lymphgefässe der unteren Gliedmassen.**

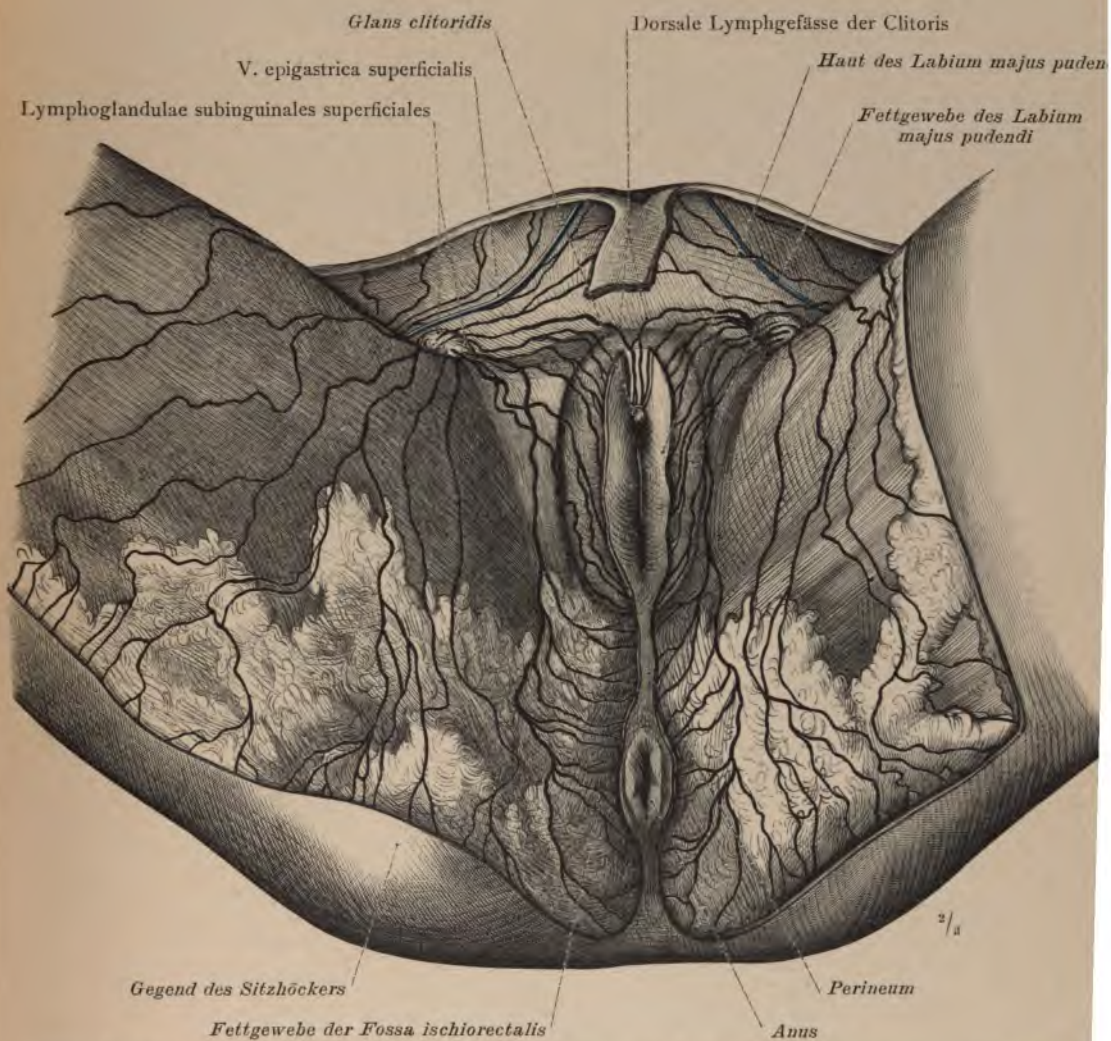


Fig. 46. Die oberflächlichen Lymphgefässe, Vasa lymphatica superficialia, der Mittelfleischgegend und der weiblichen äusseren Geschlechtswerkzeuge. (Um die dorsalen Lymphgefässe der Clitoris zur Ansicht zu bringen, ist, wie auch in Fig. 44, die vordere Commissur der grossen Schamlippen, sowie die Vorhaut der Clitoris abgetragen und so das Corpus clitoridis freigelegt worden.)

**Oberflächliche Lymphgefässe der Mittelfleischgegend.**

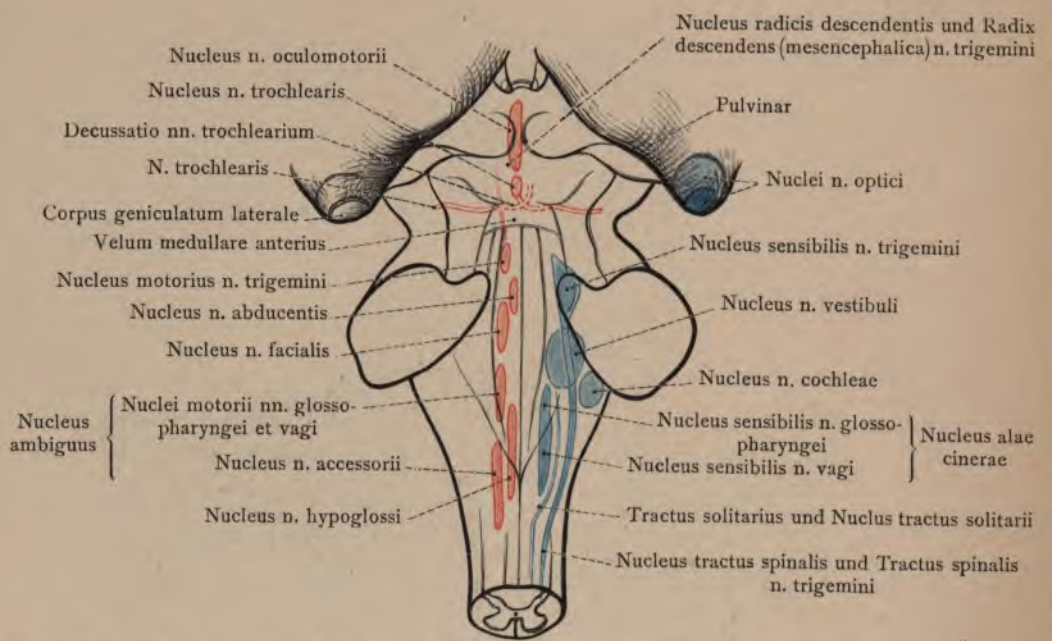


Fig. 47. Die Ursprungskerne der Hirnnerven, Nuclei originis nervorum cerebralium, in dem Rauten- und Mittelhirn; schematisch in die Dorsalansicht projicirt.

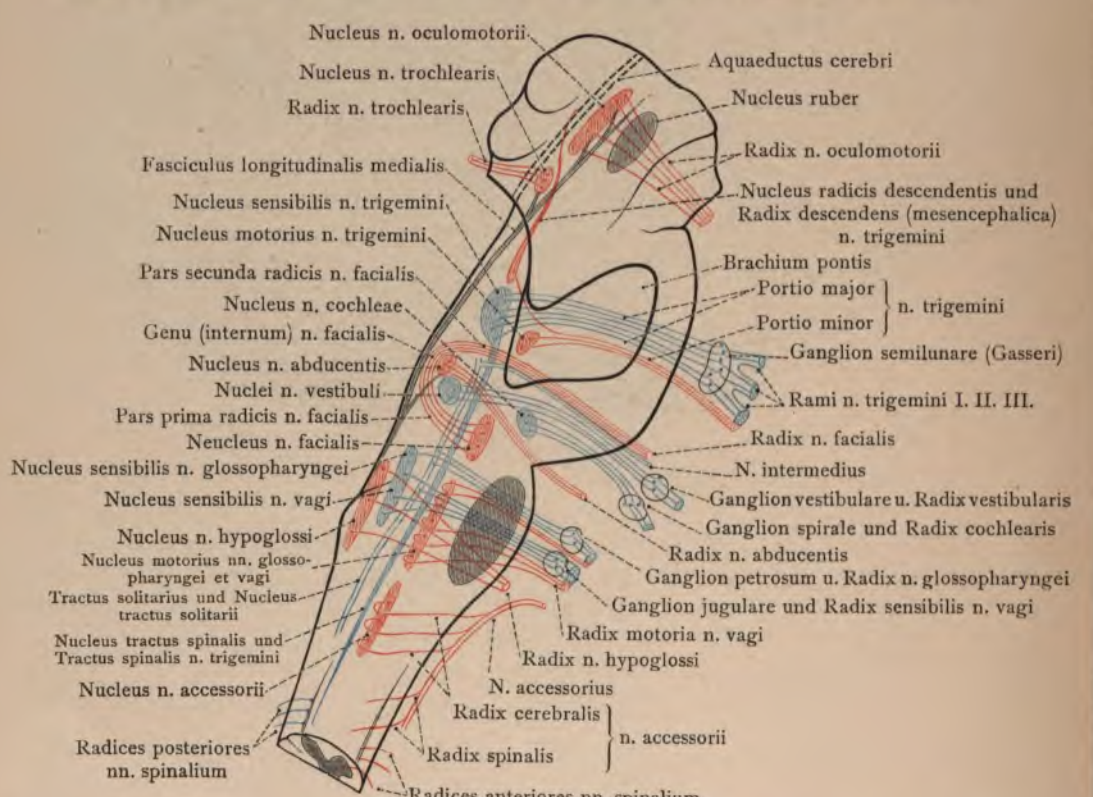


Fig. 48. Die Ursprungskerne der Hirnnerven, Nuclei originis nervorum cerebralium, in dem Rauten- und Mittelhirn; schematisch in die Seitenansicht projicirt.

***Das centrale Nervensystem.***

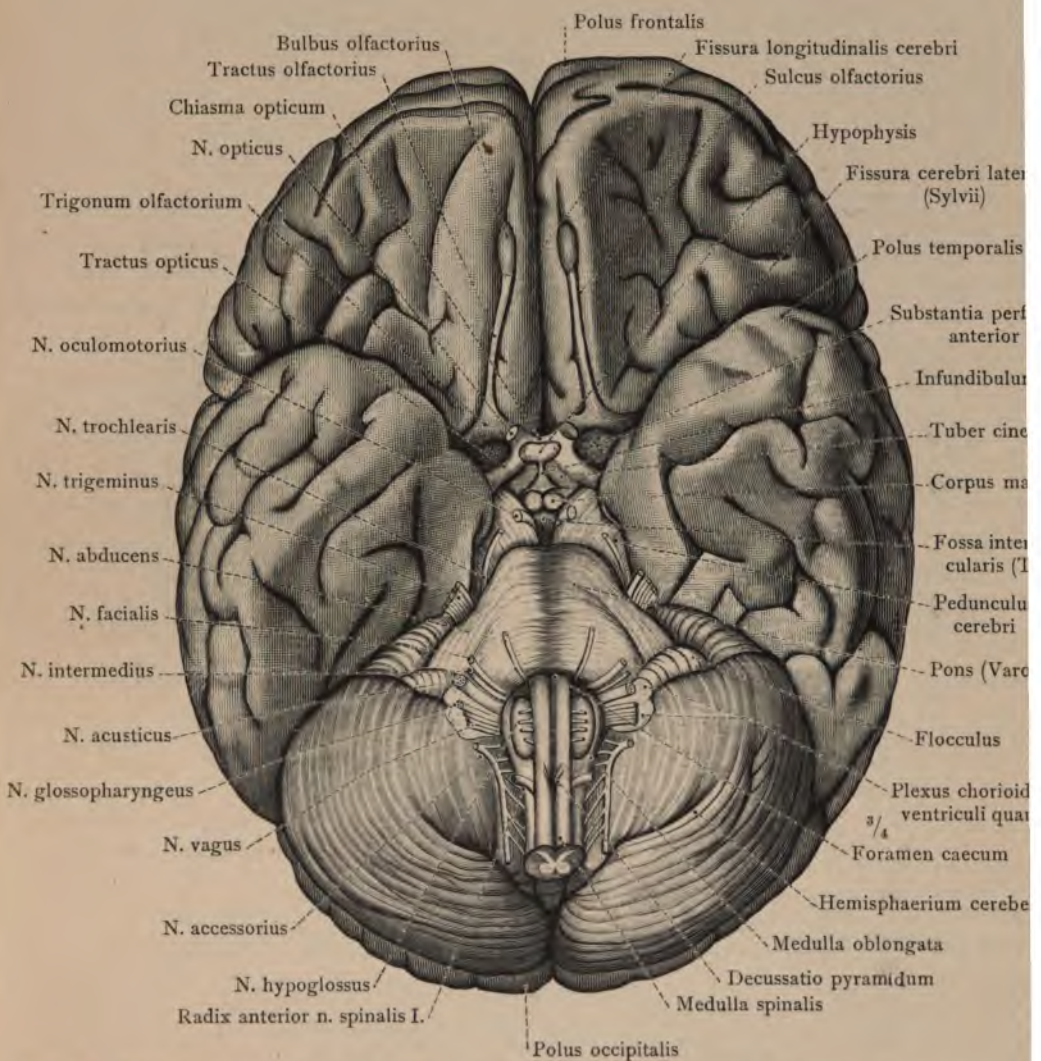


Fig. 49. Die Hirnbasis, Basis encephali, mit den austretenden Wurzeln der Hirnnerv Radices nervorum cerebralium. Die basale Fläche des Grosshirns, Facies bas cerebri, ist in ihrem hinteren Antheil von dem Kleinhirn gedeckt.

**Cerebrum, Grosshirn.**

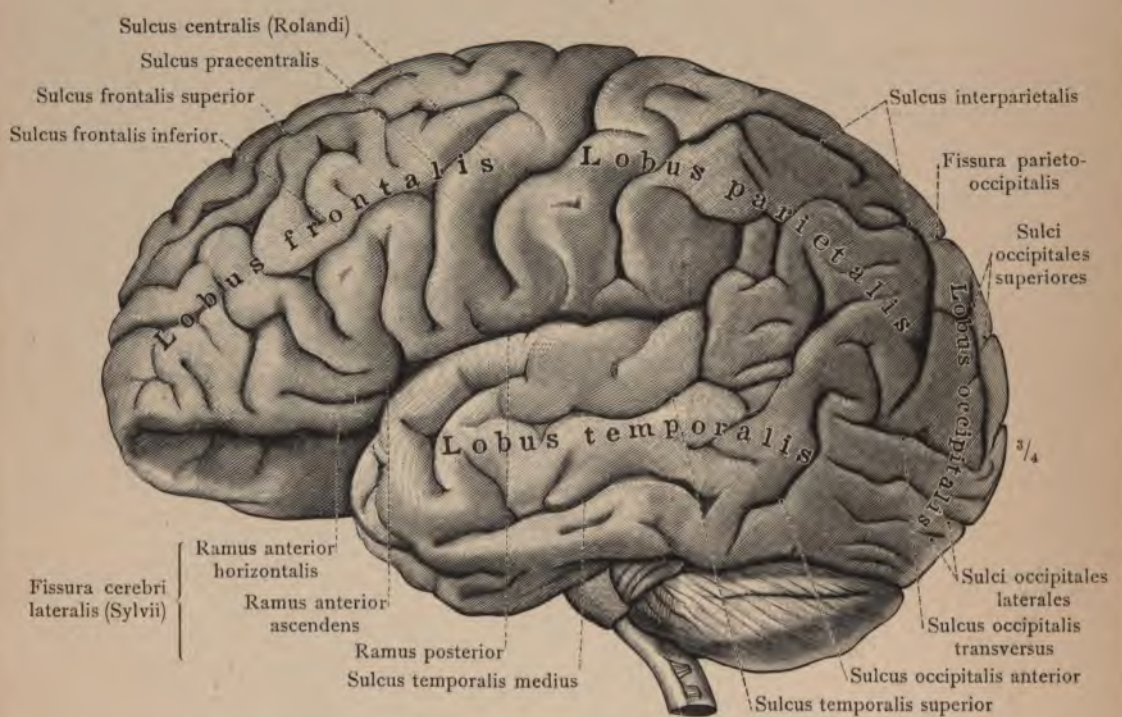


Fig. 50. Die convexe Fläche, Facies convexa, der linken Grosshirnhemisphäre in der Seitenansicht. Stirnlappen, Scheitellappen, Schläfenlappen, Hinterhauptslappen.

***Das centrale Nervensystem.***

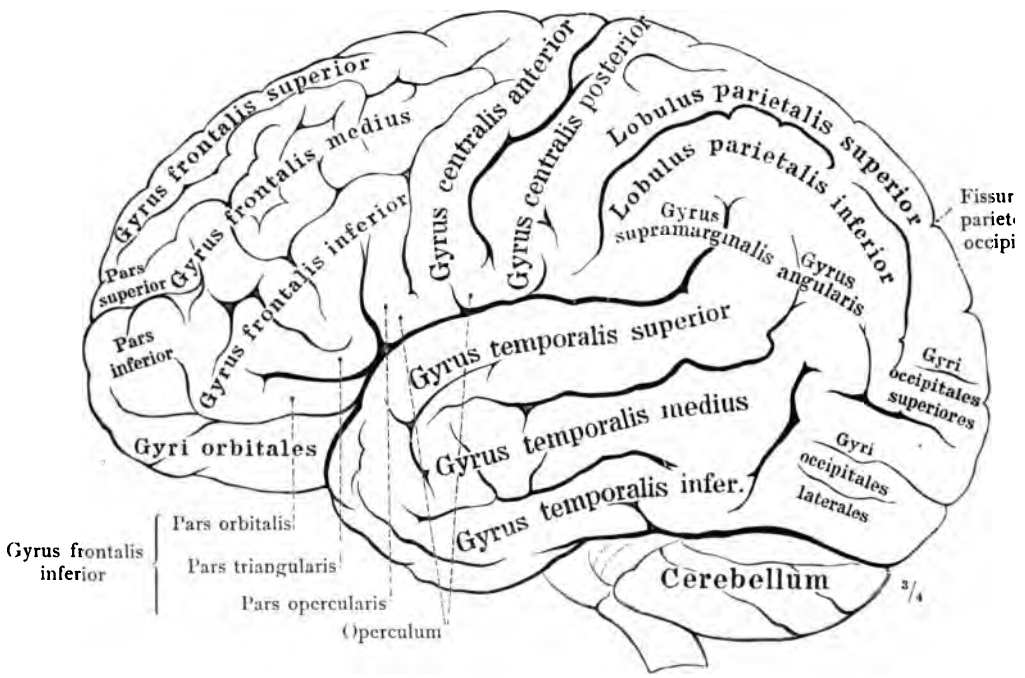


Fig. 51. Die linke Hemisphäre, Hemisphaerium sinistrum, des Grosshirns; die conv Fläche derselben, Facies convexa, in der Ansicht von der Seite. Windungen Furchen des Grosshirns, Gyri cerebri und Sulci cerebri.

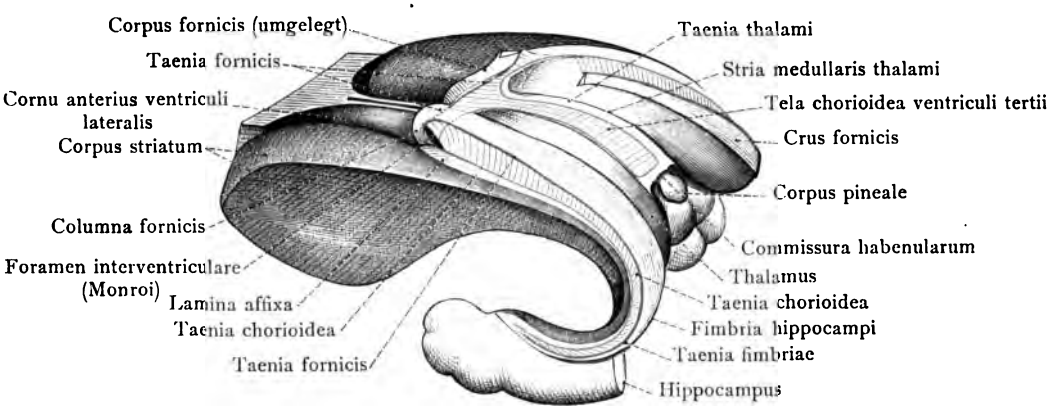


Fig. 52. Die Haftlinien der Aderhaut, Taeniae telarum, am Zwischenhirn und Endhirn. Schematisirt. Der rechte Schenkel des Gewölbes ist sammt der Aderhaut durchgeschnitten und das vordere Stück desselben umgelegt. Auch links ist der vordere Antheil des Gewölbes etwas emporgehoben. Ansicht schief von oben und links.

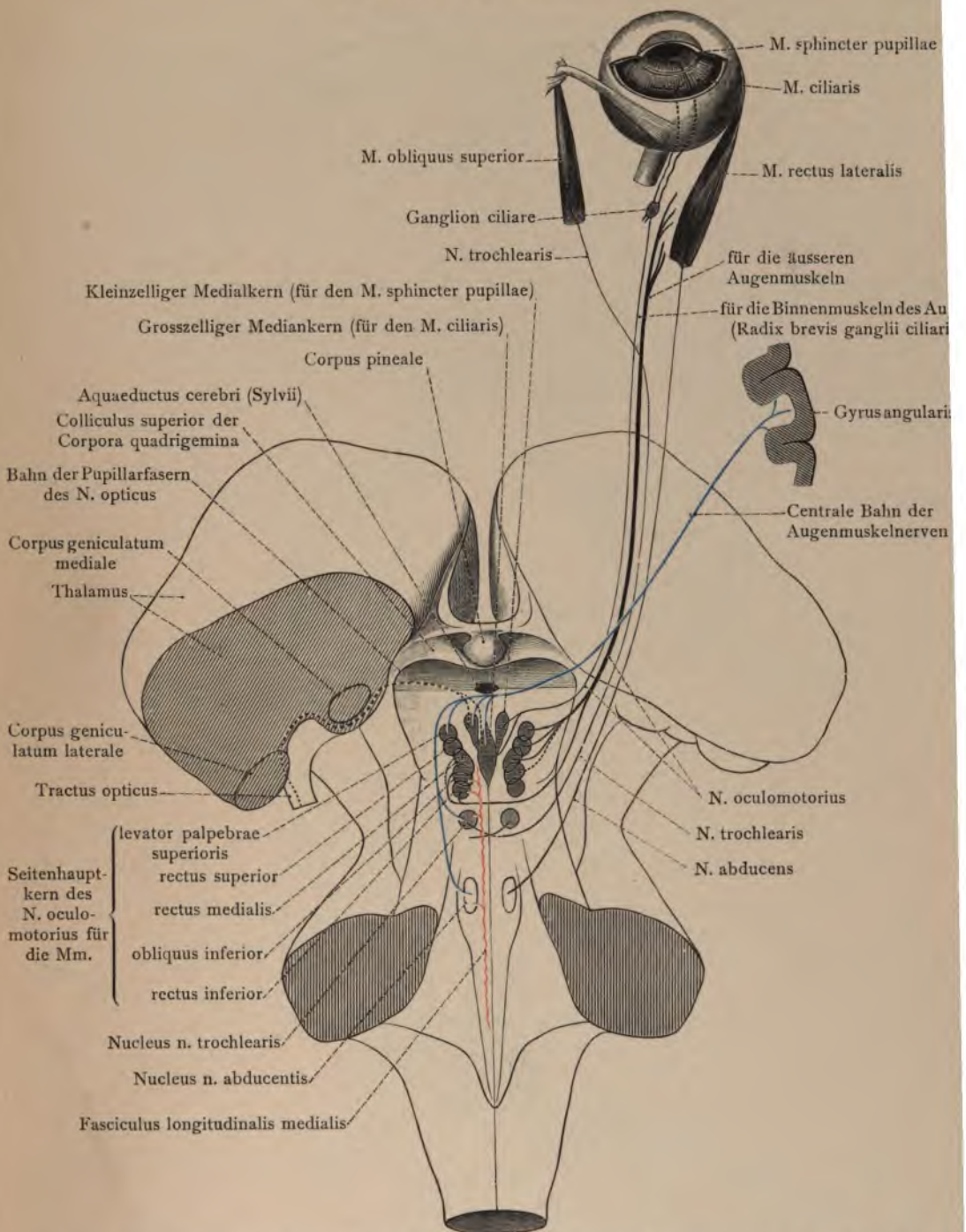


Fig. 53. Die Ursprungskerne der Nn. oculomotorius und trochlearis im Mittelhirn; ihre centrale Bahn (blau) und ihre Verbindung sowohl unter sich, als auch mit dem Kern des N. abducens durch das mediale Längsbündel (roth). Die Gliederung des Nucleus n. oculomotorii in den Seitenhauptkern, den kleinzelligen Medialkern und den grosszelligen Mediankern; die Localisation der verschiedenen Fasergruppen des N. oculomotorius in diesem Kerngebiet. — Der centrale Verlauf der sogenannten Pupillarfasern des Sehnerven (Bahn für die reflectorische Verengerung der Pupille). (Schema, nach den Ermittlungen Bernheimer's entworfen.)

**Decursus fibrarum cerebralium, Faserverlauf im Gehirn.**

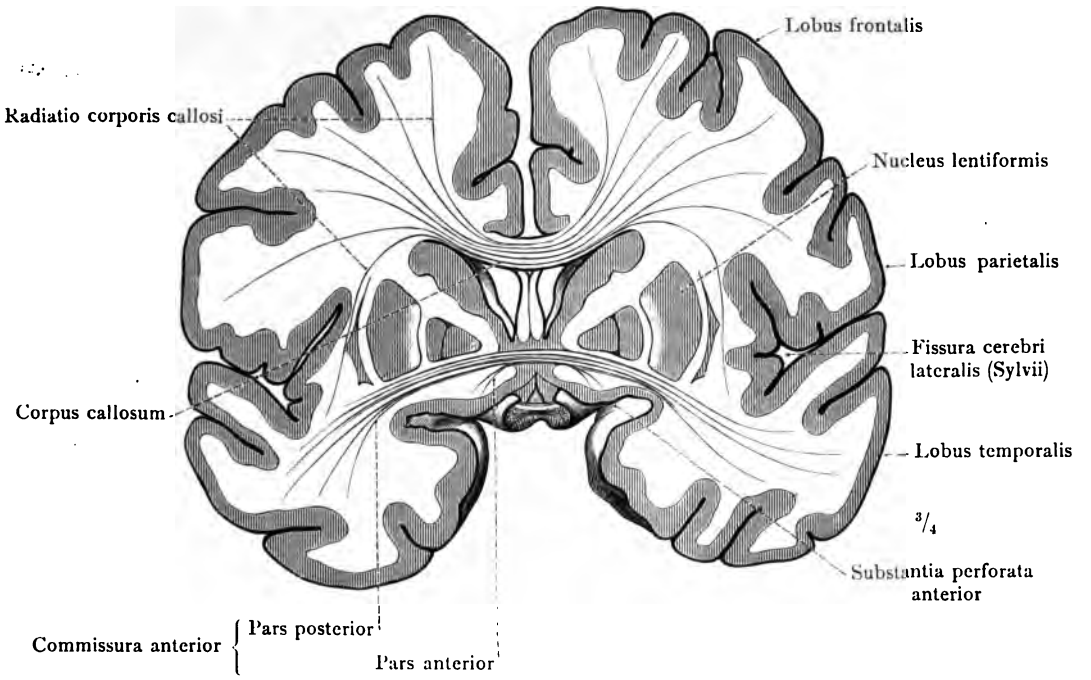


Fig. 54. Schematische Darstellung der zwei wichtigsten Commissuren des Grosshirns: des Balkens mit der Balkenstrahlung und der vorderen Commissur mit ihrem vorderen, zum Stirnhirn in Beziehung stehenden und ihrem hinteren, in den Schläfenlappen ausstrahlenden Antheil.

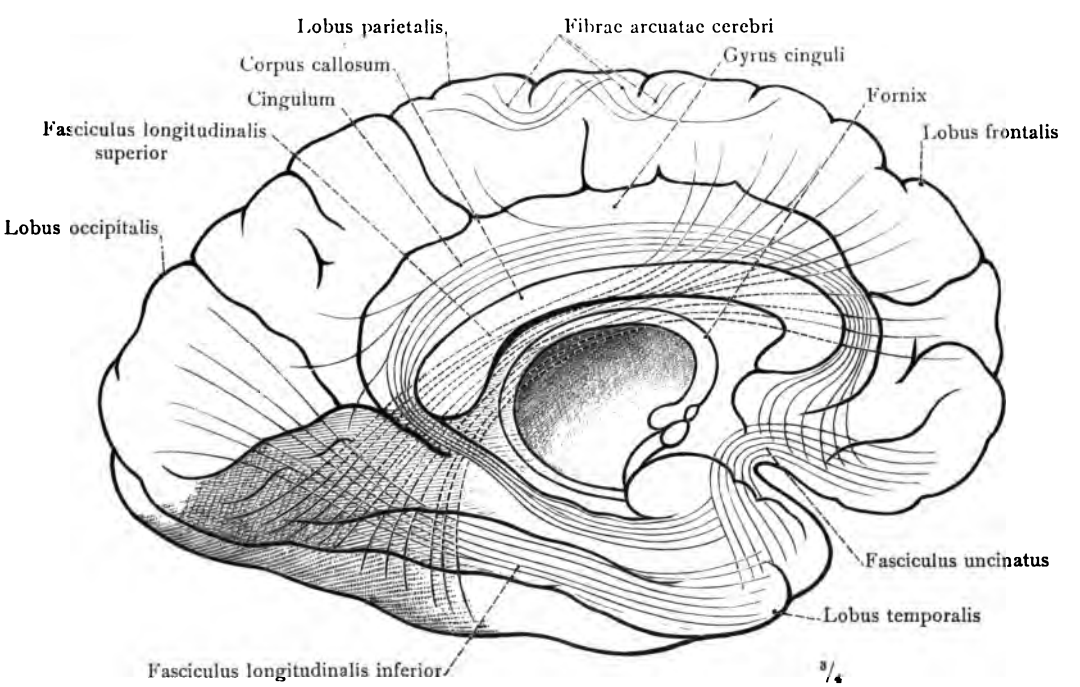


Fig. 55. Die wichtigsten in der weissen Substanz der Grosshirnhemisphären verlaufenden Associationsfaserbündel, auf die mediale Hemisphärenfläche projicirt.

**Decursus fibrarum cerebralium, Faserverlauf im Gehirn.**

Druck von Gottlieb Gistel & Cie., Wien, III., Münzgasse 6.

LANE MEDICAL
LIBRARY
DEC 26
STANFORD, CA